Aus der Abteilung für Röntgendiagnostik der Klinik
für Radiologie, Nuklearmedizin und Physikalische Therapie
der Freien Universität Berlin im Klinikum Steglitz
Kommissarischer Leiter: Professor Dr. med. R. Felix

HÄUFIGKEIT UND BEDEUTUNG VON FISTELN DER KORONARARTERIEN

Inaugural - Dissertation
zur
Erlangung der medizinischen Doktorwürde
an den Medizinischen Fachbereichen
der Freien Universität Berlin

vorgelegt von
Holger Minck
aus Hannover
1984

Aus der Abteilung für Röntgendiagnostik der Klinik für
Radiologie, Nuklearmedizin und Physikalische Therapie
der Freien Universität Berlin im Klinikum Steglitz
Kommissarischer Leiter: Professor Dr. med R. Felix

HÄUFIGKEIT UND BEDEUTUNG VON FISTELN DER KORONARARTERIEN

Inaugural - Dissertation
zur
Erlangung der medizinischen Doktorwürde
an den Medizinischen Fachbereichen
der Freien Universität Berlin

vorgelegt von
Holger Minck
aus Hannover

Referent: Professor Dr. med. M. Friedrich
Korreferent: Professor Dr. med. R. Schröder

Gedruckt mit Genehmigung der Medizinischen Fachbereiche
der Freien Universität Berlin

Promoviert am: 8.5.1984

Je dédie cette thèse à ma femme qui a toujours fait preuve de patience et qui m'a soutenu tout au long de la rédaction de ce travail.

Digitized by the Internet Archive
in 2026

https://archive.org/details/IA41548817_0014

1. EINLEITUNG 7

1.1. Rückblick auf die Geschichte der Angiographie und der Angiokardiographie im Besonderen 7

1.2. Fragestellung der Arbeit 10

2. TECHNIK DER ANGIOKARDIOGRAPHIE 11

2.1. Zugang 11

2.2. Vorgehen 11

2.3. Katheter 12

2.3.1. Koronarographie 12

2.3.2. Ventrikulographie 15

2.4. Kontrastmittel 15

2.4.1. Kontrastmittelinjektion 15

2.5. Arbeitsplatz 17

2.5.1. Blatt- oder Rollfilmwechsler 17

2.5.2. Kinokamera 17

2.5.3. Bildbandspeicher (Video) 18

3. UNTERSUCHUNGSGUT UND METHODIK 19

3.1. Vorgehen 19

3.2. Krankengut 21

3.3. Alter und Altersverteilung 22

3.4. Ort der Punktion 23

3.5. Katheter 23

3.6. Kontrastmittel 23

3.7. Kontrastmittelinjektion 24

3.8. Technische Ausstattung des Herzkatheterlabors 24

3.9. Projektionen 25

4. ERGEBNISSE 26

4.1. Fisteln der Koronararterien - Gesamtüberblick 26

4.1.1. Häufigkeit 26
4.1.2. Alter und Altersverteilung 27
4.1.3. Anatomisch-morphologische Merkmale der Koronarfisteln 27
4.1.4. Ursprung und Abflußgebiete 28
4.1.5. Erscheinungsbild der Koronarfisteln 34
4.1.6. Kongenitale Koronarfisteln 35
4.1.7. Erworbene Koronarfisteln 36

4.2. Gruppe I 38
4.2.1. Kriterien zur Einordnung in die Gruppe I 38
4.2.2. Anzahl der Patienten 45
4.2.3. Angiokardiographische Untersuchungen und Ergebnisse der Koronarographie 45
4.2.4. Zusammenhang zwischen Mitralklappenfehlern - Vorhofthromben und Koronarfisteln 47
4.2.5. Klinische Befunde 49
4.2.6. Kasuistik I 51

4.3. Gruppe II 61
4.3.1. Kriterien zur Einordnung in die Gruppe II 61
4.3.2. Patientengut 64
4.3.3. Angiokardiographische Untersuchungen und ihre Ergebnisse 64
4.3.4. Zeitspanne zwischen Infarktereignis und Nachweis einer Koronarfistel 68
4.3.5. Häufigkeit von Koronarfisteln nach Herzinfarkt 71
4.3.6. Kasuistik II 72

4.4. Gruppe III 76
4.4.1. Kriterien zur Einordnung in die Gruppe III 76
4.4.2. Patientengut 78
4.4.3. Ergebnisse der Koronarographie 78
4.4.4. Kasuistik III 81

4.5. Gruppe IV 85
4.5.1. Kriterien zur Einordnung in die Gruppe IV 85

4.5.2. Patientengut 92
4.5.3. Ergebnisse der Koronarographie und klinische Befunde 92
4.5.4. Kasuistik IV 95

5. DISKUSSION 100

5.1. Definition "Koronarfistel" 100
5.2. Anatomie der Koronarfisteln 102
5.3. Häufigkeit von Koronarfisteln 105
5.4. Ätiologie der Koronarfisteln 109
5.5. Kongenitale oder erworbene Koronarfistel ? 110
5.5.1. Alter 110
5.5.2. Ursprung 112
5.5.3. Abflußgebiete 113
5.5.4. Fistelgröße 115
5.5.5. Hämodynamische Auswirkungen 116
5.5.6. Herzgeräusche 116
5.5.7. Symptomatik 116
5.5.8. Begleitende Herzfehler 117

5.6. Symptomatik 118
5.6.1. Fistelgröße 118
5.6.2. Abflußgebiet 118
5.6.3. Patientenalter 119
5.6.4. Dauer des Bestehens einer Koronarfistel 119
5.6.5. Herzgeräusche 120
5.6.6. Lokalisation der Geräusche 122
5.6.7. Differentialdiagnose der Herzgeräusche 124
5.6.8. Ermüdbarkeit 124
5.6.9. Wachstumsstörungen 125
5.6.10. Herzinsuffizienz 125
5.6.11. Dyspnoe 126
5.6.12. Herzvergrößerung 127
5.6.13. Angina pectoris 127

5.6.14. Herzinfarkt 128
5.6.15. Infektionen der Atemwege und der Lunge 129
5.6.16. Endokarditis lenta 130

5.7. Entstehung und Morphologie der Koronarfisteln 132
5.7.1. Kongenitale Koronarfisteln 132
5.7.2. Koronarfisteln bei intrakardialen Thromben 133
5.7.3. Koronarfisteln nach Herzinfarkt 136

5.8. Spontanverschluß von Koronarfisteln 139

6. ZUSAMMENFASSUNG 141

7. LITERATURVERZEICHNIS 142

8. LEBENSLAUF 161

1. EINLEITUNG

1.1. RÜCKBLICK AUF DIE GESCHICHTE DER ANGIOGRAPHIE UND DER ANGIOKARDIOGRAPHIE IM BESONDEREN

8. November 1895 entdeckt CONRAD RÖNTGEN (94) eine bis dahin unbekannte Strahlung, die er als X-Strahlen bezeichnet, und über die er einen Monat später am

28. Dezember 1895 anläßlich der Sitzung der "Physikalisch-medicinischen Gesellschaft zu Würzburg" berichtet. Bereits

1896 führen HASCHEK und LINDENTHAL (53) mit Hilfe kontrastgebender Substanzen die erste Arteriographie an einer Leichenhand durch.

1923 injizieren SICARD und FORESTIER (107) ein öliges, jodhaltiges Kontrastmittel (Lipoidol) in eine periphere Vene und beobachten den Abstrom der Substanz zum rechten Herzen und in die Lungenstrombahn.

1929 erfolgt durch die Portugiesen DOS SANTOS, LAMAS und CALDAS (29) die erste zentrale Kontrastmittelapplikation translumbal in die Aorta. Im gleichen Jahr beginnt mit dem Selbstversuch von FORSSMANN (38) die Kathetertechnik. Er führt eine Harnröhrensonde in eine periphere Vene in der Ellenbeuge ein und schiebt sie bis ins rechte Herz vor.

1931 Wiederum im Selbstversuch stellt FORSSMANN (39) die rechtsseitigen Herzhöhlen und die A.pulmonalis durch Kontrastmittelinjektion "vor Ort" mittels eines Herzkatheters dar und begründet auf diese Weise zusammen mit MONIZ, DE CARVALHO und LIMA (72), die mit einem von ihm konstruierten Katheter Kontrastmittel direkt in die Lungenstrombahn einbringen, die Angiokardiographie.

1933 berichtet ROUSTHÖI (96) von den ersten nicht-selektiven Koronarographien, die im Tierversuch vorgenommen wurden.

1936 unternimmt der italienische Chirurg NUVOLI (79) die ersten Darstellungen der thorakalen Aorta durch direkte Punktion des linken Ventrikels und der Aorta thoracica.

1941 erfolgt die erste transfemorale Aortographie nach Arteriotomie der A.femoralis und Einbringen eines Urethralkatheters durch FARINAS (34).

1945 führt RADNER (89) die ersten Beobachtungen des Kontrastmittelflusses in den Koronararterien beim Menschen durch und gilt daher als Vater der Koronarographie. (Die Injektion erfolgt zu dieser Zeit aber noch ungezielt in die Aortenwurzel.)

1948 beschreibt er die Technik der thorakalen Aortographie nach Arteriotomie der A.radialis und Vorschieben eines Gefäßkatheters (90).

1953 begründet SELDINGER (105) mit seiner bahnbrechenden Arbeit "Catheter replacement of the needle in percutaneous arteriography. A new technique" eine neue Ära der Angiographie, die die bis heute ihre Gültigkeit beibehalten hat - die perkutane femorale Katheterangiographie. Hierbei wird der jeweilige Gefäßkatheter über einen Führungsdraht in die Arterie geschoben. Dieses Vorgehen erlaubt es, verschiedenartigst geformte Katheter zur Darstellung der unterschiedlichen Gefäßabschnitte der Aorta bzw. selektiv ihrer Nebenäste einzuführen.

1956 führen ÖDMANN et al. (81) bereits erste selektive Angiographien durch. (Mit Ausnahme der Koronararterien).

Die Koronarographie wurde zunächst nicht-selektiv durch Injektion des Kontrastmittels in die Aorta durchgeführt. Damit ließ sich allerdings nur eine geringe Kontrastmittelkonzentration in den Koronarien erzielen. Der größere Anteil floß in den großen Kreislauf und nur eine kleine Menge durch die Herzkranzgefäße. Eine zur exakten Beurteilung der Gefäße notwendige Kontrastmittelkonzentration war bei ungezielter Injektion in den Sinus VALSALVAE nicht erreichbar. Mit unterschiedlichen Modifikationen versuchte

man deshalb, den Ablauf der Untersuchung dahingehend zu verändern, daß man den Kontrastmittelabstrom in die Peripherie behinderte, wie dies

1958 DOTTER und FRISCHE (30) mittels der sogenannten "Okklusionsangiographie" und ARNULF (4) durch Erzeugung einer Bradykardie durch Applikation von Acetylcholin versuchten. Die Resultate dieser Unternehmungen blieben weiterhin unbefriedigend, bis

1962 SONES und SHIREY (108) die ersten selektiven Koronarangiographien mit Zugang über die A.brachialis vornahmen.

1967 JUDKINS (58) begründet die gleichnamige Technik der selektiven Koronarographie mit Zugang über die A.femoralis.

In der Folgezeit diskutieren eine Vielzahl von Autoren den transfemoralen Zugang bei der selektiven Koronarographie als weniger komplizierte und komplikationsärmere Methode.
Der Weg über die A.femoralis nimmt einen geraderen Verlauf - die Arterie muß nicht vernäht werden - die Punktion des Gefäßes ist auf Grund seines größeren Kalibers leichter - Spasmen der A.femoralis sind sehr viel seltener.

Aus diesen Gründen wird die selektive Koronarographie heutzutage von den meisten Untersuchern nach der JUDKINS-Technik durchgeführt.

1.2. FRAGESTELLUNG DER ARBEIT

An Hand von 900 Koronarographien soll die Häufigkeit von Koronarfisteln festgestellt und ihre Bedeutung sowie deren Zusammenhang mit anderen Erkrankungen untersucht werden.

2. TECHNIK DER ANGIOKARDIOGRAPHIE

2.1. ZUGANG

Die Angiokardiographie wird in der Regel als Katheterdarstellung mit transfemoralem Zugang nach der SELDINGER-Technik durchgeführt. Je nach Ort der geplanten Kontrastmittelapplikation wählt man den Zugang über die A.femoralis oder V.femoralis. In Ausnahmefällen, wenn z.B. durch Lumeneinengung der Aorta abdominalis ein Vorschieben des Katheters unmöglich ist, wählt man den Zugang über die A.brachialis oder die A.axillaris.

Bei Zugang über die Arteria femoralis erfolgt die Darstellung von
- Aorta
- linkem Ventrikel
- Koronararterien

Bei Zugang über die Vena femoralis erfolgt die Darstellung von
- rechtem Vorhof
- linkem Vorhof [1]
- rechtem Ventrikel
- A.pulmonalis

1 : nach transseptaler Punktion mit dem BROCKENBROUGH-Katheter oder über die A.pulmonalis.

2.2. VORGEHEN

Eine Stunde vor Beginn der Untersuchung erhält der Patient zur Prämedikation, wie von SELDINGER vorgeschlagen, 0.5 mg Atropin, 10 mg Valium und 50 mg Dolantin i.m. injiziert.
Nach Infiltrationsanästhesie der Regio inguinalis mit 1 %-igem Xylocain werden Haut- und Fettgewebe über der A.femoralis inzidiert, die Faszie mit einer stumpfen Klemme gespreizt und die Arterie dann punktiert. Der pulssynchrone Austritt von Blut zeigt die richtige Lage der Kanüle an. Für die weiteren Schritte gilt folgendes Procedere:

1. Herausziehen des in der Punktionskanüle liegenden Mandrins
2. Einführen eines Führungsdrahtes durch die liegende Nadel
3. Ziehen der Kanüle
4. Unter Röntgenkontrolle Vorschieben eines Kunststoffkatheters üb. den liegenden Führungsdraht bis in die gewünschte Position
5. Überprüfen der exakten Katheterlage durch Probeinjektion einer kleinen Kontrastmittelmenge (1, 24, 68, 105)

2.3. KATHETER

In Abhängigkeit vom Ort des Zugangs, dem Ort der Kontrastmittelinjektion und der Körpergröße der Patienten werden unterschiedliche Katheter verwendet, deren Grundmaterial aus Dacron, Polyäthylen und Polyurethan besteht. Ein eingearbeitetes Drahtgeflecht verleiht ihnen die vor allem bei der JUDKINS-Technik auf Grund der relativ langen Distanz Katheterspitze - Punktionsort erforderliche Torsionsstabilität (24, 60, 68).
Die Charakteristika der bei dieser Technik im Rahmen der Angiokardiographie verwendeten Katheter werden nachfolgend kurz beschrieben:

2.3.1. Koronarographie

Der JUDKINS-Katheter ist der für diese Untersuchung am häufigsten verwendeten Katheter. Er hat ein endständiges Loch für den Kontrastmittelaustritt und keine Seitenlöcher.
Gängige Abmessungen für den Außendurchmesser im Bereich des Schaftes liegen bei 7 - 8 French (entsprechend 2.3 bzw. 2.6 mm) und im Bereich der Spitze bei 5.5 French (1.8 mm). Die Länge beträgt 100 cm.
Die schematischen Darstellungen in Abb. 1 zeigen die unterschiedliche Form und intravasale Lage der für die rechte und linke Koronararterie verwendeten Katheter.
Man erkennt, daß sich die Koronarkatheter mit der Sekundärkrüm-

mung an der dem Koronarostium gegenüberliegenden Aortenwand abstützen und auf diese Weise eine stabile Lage der Spitze im Anfangsteil der jeweiligen Koronararterie sichern.

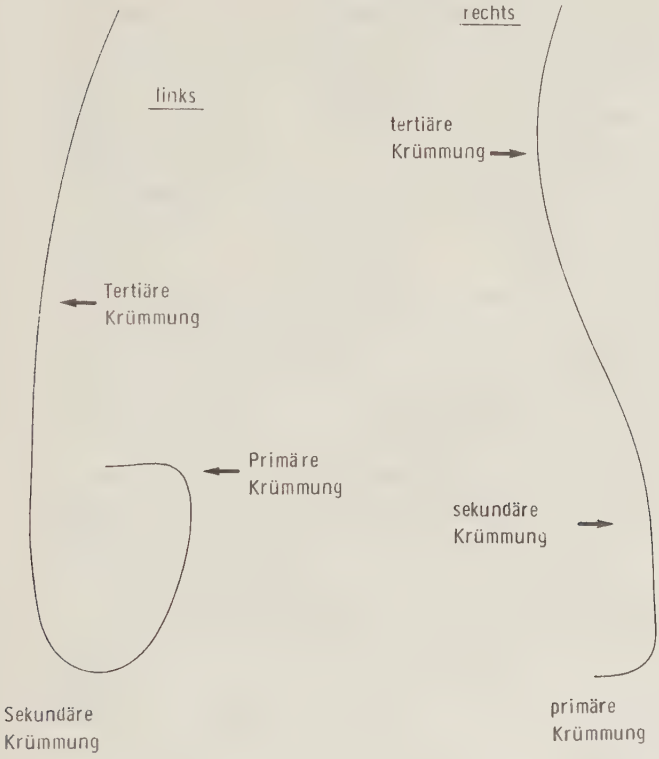

Abb. 1: Schematische Darstellung von JUDKINS - Kathetern für die linke und rechte Koronararterie

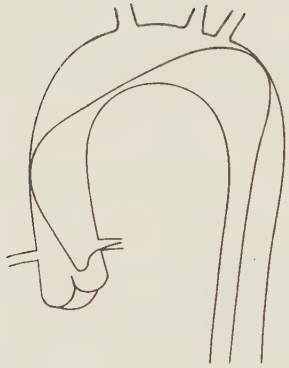

links



rechts

Abb. 2: Schematische Darstellung der intraaortalen Lage der JUDKINS - Katheter für die Koronarographie der linken und rechten Koronararterie

2.3.2. Ventrikulographie

Um eine ausreichende Kontrastierung des Ventrikelinnenraums zu erreichen, muß eine im Vergleich zur Darstellung der Herzkranzgefäße 3 - 4 mal höhere Kontrastmittelmenge pro Zeiteinheit eingebracht werden, d.h. ungefähr 10 - 20 ml/sec.
Bei Kathetern mit endständigem Loch wäre der Kontrastmittelstrahl so stark, daß die Ventrikelwand einreißen würde und es zu einer intramyokardialen Injektion käme. Die Folge wären Nekrosen und unter Umständen Perforation mit konsekutiver Herzbeuteltamponade. Außerdem kann bei sehr hohem Injektionsdruck der Ventrikulographiekatheter in den Sinus VALSALVAE zurückgedrückt werden und dort zu Rupturen der Koronargefäße oder Läsionen der Ostien führen.
Deshalb werden zur Kontrastmitteleinbringung in die Ventrikel sogenannte "Pigtail-Katheter" verwendet. Wie der Name angibt, sind diese Katheter endständig schweineschwanzartig umgebogen. Einige Zentimeter vor der Spitze sind an der Seite des Schaftes 12 Löcher angeordnet, durch die der Hauptanteil des Kontrastmittels austritt. Das ebenfalls vorhandene kleine Endloch - erforderlich zum Einführen des Katheters über den Führungsdraht in die A.femoralis - läßt nur eine vergleichsweise geringe Menge Kontrastmittel passieren. Aus diesem Grunde spricht man auch von "Pigtail-Ventrikulographiekathetern mit 12 Seitenlöchern und funktionell geschlossenem Endloch". (68)

2.4. KONTRASTMITTEL

Bei der Angiokardiographie werden als Kontrastmittel wasserlösliche, organische Jodverbindungen mit einem Gehalt an Jod zwischen 300 mg/ml bis 370 mg/ml verwendet. (115)

2.4.1. Kontrastmittelinjektion

Der Röntgenkontrast ist neben dem Jodgehalt des Kontrastmittels abhängig von der Kontrastmitteldichte in dem darzustellenden

Hohlraum. Die Injektion erfolgt heutzutage meistens über elektrisch betriebene Injektionsspritzen, bei denen die Injektionsgeschwindigkeit in Abhängigkeit von der Größe des darzustellenden Hohlraumes und der Strömungsgeschwindigkeit des Blutes einstellbar ist, um eine definierte Menge Kontrastmittel pro Zeiteinheit zu applizieren. Diese Druckspritzen sind in der Regel mit einer Schutzeinrichtung versehen, um Läsionen durch überhöhte Injektionsdrucke zu vermeiden. Phasengesteuerte Geräte injizieren das Kontrastmittel intermittierend zu vorher festgelegten Zeitabschnitten der Herzaktion.

Für die untenstehenden Kreislaufabschnitte gelten bei Verwendung von Urografin^{R} 76 % für Kontrastmittelmenge- und geschwindigkeit der Injektion folgende in Tab. 1 angegebene Durchschnittswerte.

Tabelle 1: Zur Angiokardiographie benötigte Kontrastmittelmengen und angewendete Injektionsgeschwindigkeiten in Abhängigkeit vom darzustellenden Objekt

	Menge	Injektionsgeschwindigkeit
Aorta	40 - 6o ml	20 - 30 ml/sec
A. pulmonalis	40 - 60 ml	20 - 30 ml/sec
Ventrikel	20 - 40 ml	10 - 25 ml/sec
Vorhöfe	20 - 40 ml	10 - 25 ml/sec
Koronararterien	5 - 7 ml	Handinjektion

2.5. ARBEITSPLATZ

Der Arbeitsplatz für die Herzkatheteruntersuchungen besitzt ein U-Bogengerät, das sich um den Patienten in allen Ebenen bewegen kann. Damit sind kaudo-kraniale und kranio-kaudale Projektionen möglich. Auf dem Fernsehschirm ist die Kontrastmittelinjektion kontinuierlich zu verfolgen, so daß jederzeit die Möglichkeit einer Korrektur der Katheterlage besteht. Darüber hinaus gewinnt der Untersucher erste Informationen, die es ihm unter Umständen ermöglichen, den Ablauf der Untersuchung zu modifizieren. Folgende Zusatzeinrichtungen komplettieren die Ausrüstung :

2.5.1. Blatt- oder Rollfilmwechsler

Mit ihnen fertigt man sogenannte Serienangiogramme an. Das Verfahren bezeichnet man dann als Serialographie.
Je nach Strömungsgeschwindigkeit des Blutes können bis zu sechs Aufnahmen pro Sekunde auf einem Röntgenfilm (z.B. 35 x 35 cm) belichtet werden. Der Vorteil dieses Verfahrens liegt in der durch das größere Format bedingten Wiedergabe auch kleinerer Strukturen, wodurch diskrete Veränderungen hierbei am ehesten erkennbar werden. Ein Nachteil ist hingegen die nur lückenhafte Darstellung vor allem schnell aufeinanderfolgender Bewegungen, wie zum Beispiel die der Herzklappen oder Ventrikelwände.

2.5.2. Kinokamera

Hierbei wird mit Hilfe einer Kamera das Bild des Ausgangsleuchtschirms des Bildverstärkers aufgenommen und auf einen Kinofilm von 35 mm übertragen. Das Verfahren heißt deshalb Cinéangiographie.
Verschieden einstellbare Bildfrequenzen von 20 Bildern pro Sekunde bis zu 150 oder unter Umständen noch höher - erforderlich mitunter in der Säuglings- und Kinderangiokardiographie - ermöglichen eine exakte Bewegungsanalyse, da sie bei der Wiedergabe extrem langsam bis hin zum Einzelbild betrachtet werden können.

Mit Hilfe der Cinéangiographie sind selbst kleinste Shunts, die dem oxymetrischen Nachweis in aller Regel entgehen, und wie sie aber in der vorliegenden Arbeit vor allem in der Gruppe der Infarktpatienten (vgl. Gruppe II) häufig zu finden sind, nachweisbar.

2.5.3. Bildbandspeicher (Video)

Während der Film erst entwickelt werden muß und somit erst einige Zeit nach der Untersuchung zur Verfügung steht, schafft man sich durch die gleichzeitige Aufzeichnung der Angiokardiographie auf einen Bildbandspeicher die Möglichkeit sofortiger Kontrolle. Unmittelbar nach Beendigung der Untersuchung bzw. eines Abschnitts können die Bilder wieder abgerufen werden. Befunde, die nach einmaliger Betrachtung noch ungeklärt sind, können auf diese Weise einer Deutung zugeführt werden.

Ferner sichert die parallele Bildaufzeichnung die Dokumentation, wenn bedingt durch technische Pannen, wie Ausfall der Kinokamera oder Fehler bei der Filmentwicklung, der Kinofilm nicht zur Verfügung stehen sollte.

3. UNTERSUCHUNGSGUT UND METHODIK

3.1. VORGEHEN

Im Zeitraum vom 15.Oktober 1979 bis 11.Februar 1982 wurden bei 838 Patienten der Abteilung für Innere Medizin mit Schwerpunkt Pulmologie und Kardiologie der Medizinischen Klinik im Klinikum Steglitz der Freien Universität Berlin 1023 Angiokardiographien durchgeführt, die -wie Tab. 2 zeigt- folgende Einzeluntersuchungen beinhalteten:

Tabelle 2: Aufteilung der im Untersuchungszeitraum durchgeführten Angiokardiographien

Koronarographien	900
Ventrikulographien [1]	875
Aortographien	125
linker Vorhof	41
rechter Ventrikel	22
A.pulmonalis	4
rechter Vorhof	3

1: wie in der einschlägigen Literatur allgemein üblich, wird im Folgenden die Bezeichnung "Ventrikulographie" ausschließlich als Kontrastmitteldarstellung des linken Ventrikels verstanden.

Die Kontrastmitteldarstellungen wurden von Radiologen und Kardiologen durchgeführt. Die Befunde wurden anschließend auf der ebenfalls gemeinsam abgehaltenen Herzkonferenz diskutiert und das therapeutische Procedere festgelegt.

Die 1023 Angiokardiographien wurden auf 35 mm-Film aufgezeichnet und einer nochmaligen Interpretation unterworfen. Entsprechend der Fragestellung der Arbeit galt das Hauptaugenmerk den Koronarographien mit dem folgenden Merkmal :

Es liegen Kurzschlußverbindungen (Fisteln) zwischen einer oder mehreren Koronararterie(n) einerseits und den Herzhöhlen, den herznahen großen Gefäßen (Aorta, A. und V.pulmonalis, V.cava) oder dem koronarvenösen System (insbesondere dem Sinus coronarius) andererseits vor.

Sogenannte "Pseudofistelphänomene" wurden eliminiert. Diese entstehen durch katheterbedingte Blockade der Koronararterien, wenn die Kontrastmittelinjektion zu einem zu hohen intrakoronaren Druck führt. Das Kontrastmittel wird dabei in das Gefäß gepreßt, ohne daß es retrograd in die Aortenwurzel abfließen kann.

Für die Fälle mit koronaren Kurzschlußverbindungen wurden folgende Beurteilungskriterien aufgestellt :

1. Anzahl der Fisteln [1]
2. Anzahl der betroffenen Koronararterien
3. Ursprung der Fisteln
4. Drainage (Abflußgebiet) der Fistel(n)
5. Liegt die Fistel in einem Bereich myokardialer Kontraktionsstörungen?
6. Ist die Fistel in einem Bereich einer zuvor mit Hilfe von Ventrikulographie oder Vorhofsdarstellung entdeckten Kontrastmittelaussparung zu lokalisieren, die einem intrakardialen Thrombus oder Tumor entsprechen könnte?

1: Neben singulären Kurzschlußverbindungen werden im Folgenden auch Konvolute direkt nebeneinanderliegender, multipler voneinander nicht abgrenzbarer Shunts, die vom gleichen Gefäß ihren Ursprung nehmen und in das gleiche Gebiet abströmen, als eine Fistel betrachtet (s.a. Abb. 3). Dagegen werden aber Shunts, die von unterschiedlichen Hauptästen oder von deutlich unterscheidbaren Orten eines Hauptastes ausgehen, jeweils einzeln gezählt.

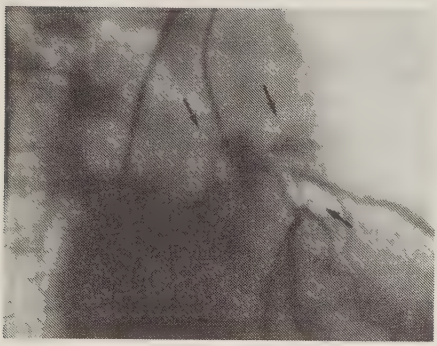

Abb.3 : Linke Koronararterie im ersten schrägen Durchmesser
Mehrere kleine atypische Gefäße ausgehend vom R.circumflexus
mit fistulöser Verbindung zum linken Vorhof

Ein Patient wurde im Klinikum Steglitz insgesamt dreimal, zwei andere Patienten jeweils zweimal koronarographiert, so daß bei drei Patienten Nachuntersuchungen vorliegen.
Auf diese Weise bestand im Einzelfall die Möglichkeit, nachzuprüfen, ob Fisteln ein permanentes oder ein temporäres Phänomen darstellen.
Die Ergebnisse der Koronarographien wurden mit den klinischen Daten verglichen. Damit wurde eine Einordnung der Fisteln in verschiedene Gruppen möglich.

3.2. KRANKENGUT

In dem Zeitraum vom Oktober 1979 bis Februar 1982 wurden die 900 Koronarographien bei insgesamt 838 Patienten durchgeführt, die sich zum überwiegenden Teil zur Abklärung von pektanginösen

Beschwerden in der Klinik befanden bzw. bei denen nach Myokardinfarkt die Koronargefäße dargestellt werden sollten.

Die Patientengruppe setzt sich zusammen aus 627 Männern und 211 Frauen.
Die Differenz zwischen der Anzahl der Koronarographien und der Gesamtzahl der Patienten ist durch Kontrolluntersuchungen erklärbar, die bei Patienten mit akutem Myokardinfarkt nach Lysetherapie oder bei Patienten nach Bypassoperation zusätzlich durchgeführt wurden.

3.3. ALTER UND ALTERSVERTEILUNG

Das Durchschnittsalter der Patienten lag bei 52,5 Jahren, bei Männern 51,8 Jahre und bei Frauen 55 Jahre.
Der jüngste Patient war 16 Jahre und die jüngste Patientin war 18 Jahre alt.
Der älteste Patient war 76 Jahre und die älteste Patientin war 75 Jahre alt.

Tabelle 3: Altersverteilung der Patienten, bei denen eine Koronarangiographie durchgeführt wurde.

Alter von bis	11 20	21 30	31 40	41 50	51 60	61 70	71 80
Anzahl der männl. Pat.	1	11	99	190	220	85	21
% - Anteil	0.16	1.75	15.78	30.30	35.08	13.55	3.34
Anzahl der weibl. Pat.	2	1	12	55	75	56	10
% - Anteil	0.94	0.47	5.68	26.06	35.54	26.54	4.73

3.4. ORT DER PUNKTION

Bei 836 Patienten wurde der Gefäßkatheter perkutan transfemoral nach der SELDINGER-Technik eingeführt.
Bei zwei Patienten mußte der transaxilläre Zugang gewählt werden.
Für die Koronarographie und die Ventrikulographie wurde die A.femoralis und für die Darstellung des linken Vorhofs wurde die V.femoralis punktiert.

3.5. KATHETER

Für die Koronarographie wurden bei allen Patienten die für die rechte und linke Koronararterie unterschiedlich vorgeformten JUDKINS-Katheter in der Größe 7 und 8 French verwendet.

Die Ventrikulographien wurden mit Pigtailkathetern mit 12 Seitenlöchern und funktionell geschlossenem Endloch durchgeführt.

Zur Darstellung des linken Vorhofs muß nach Zugang über die V.femoralis das Vorhofseptum perforiert werden, um das Kontrastmittel im linken Vorhof instillieren zu können.
Hierzu wurde ausnahmslos der mit einer scharfen Spitze bewehrte BROCKENBROUGH-Katheter verwendet.

3.6. KONTRASTMITTEL

Bei den in der vorliegenden Arbeit berücksichtigten Angiographien kamen zwei verschiedene Kontrastmittel zur Anwendung.

Urografin^{R} 76%, ein ionisches Kontrastmittel, das pro 1 ml Flüssigkeit 0,1 g Na- und 0,66 g Megluminamidotrizoat und 370 mg Jod enthält, wurde bei den ersten 320 Koronarographien verwendet.

Die folgenden 580 wurden mit Solutrast^{R} 370 durchgeführt. Dabei

handelt es sich im Gegensatz zum erstgenannten um ein nicht-ionisches Kontrastmittel, das pro 1 ml Flüssigkeit 755,2 mg Iopamidol und 370 mg Jod enthält.

Bei der intrakoronaren Injektion von Urografin^{R} 76% sind vereinzelt bradykarde Rhythmusstörungen und kurzzeitige Asystolien beobachtet worden; dies war bei Solutrast^{R} 370 nicht der Fall.

3.7. KONTRASTMITTELINJEKTION

Für die selektive Darstellung der Koronargefäße wurden zwischen 6 und 8 ml Kontrastmittel per Hand injiziert.
Bei der Ventrikulographie waren es durchschnittlich 30 - 40 ml, die mit Hilfe eines Druckinjektors mit einer Injektionsgeschwindigkeit von 10 - 25 ml/sec automatisch appliziert wurden.
Zur Darstellung des linken Vorhofs wurden je nach Größe 30 - 50 ml gegeben. Die Injektionsgeschwindigkeit lag bei 10 - 15 ml/sec und erfolgte mit dem gleichen Druckautomaten.

3.8. TECHNISCHE AUSSTATTUNG DES HERZKATHETERLABORS

Der Arbeitsplatz, an dem die Herzkatheteruntersuchungen durchgeführt wurden, ist mit einer POLYDIAGNOST C Durchleuchtungsanlage und einem OPTIMUS 200 Generator ausgestattet.
Das Durchleuchtungsbild wurde zur Dokumentation einerseits auf 35 mm Kinofilm bei einer in Abhängigkeit von der jeweiligen Fragestellung eingestellten Bildfrequenz von 25 bis 50 Bildern pro Sekunde, sowie parallel dazu auf ein Videospeichergerät aufgezeichnet.

3.9. PROJEKTIONEN

Die Koronarographie wurden in den folgenden Aufnahmerichtungen aufgezeichnet, wobei die Reihenfolge dem eigentlichen Ablauf der Untersuchung entspricht :

Linke Koronararterie

1. zweiter schräger Durchmesser
2. laterale Projektion
3. erster schräger Durchmesser
4. erster schräger Durchmesser im kaudokranialen Strahlengang
5. zweiter schräger Durchmesser im kaudokranialen Strahlengang

Rechte Koronararterie

6. zweiter schräger Durchmesser
7. laterale Projektion
8. erster schräger Durchmesser

4. ERGEBNISSE

4.1. FISTELN DER KORONARARTERIEN - GESAMTÜBERBLICK

4.1.1. Häufigkeit

Bei 900 im Zeitraum vom 15. Oktober 1979 bis 11. Februar 1982 durchgeführten Koronarographien wurden in 22 Fällen Fisteln der Koronararterien festgestellt.
Das heißt, daß bei 2,44% der Untersuchungen Shuntverbindungen zwischen den Koronararterien einerseits und den Herzhöhlen bzw. den herznahen Gefäßen andererseits vorlagen.

Von diesen 22 Koronarographien, bei denen Fisteln nachweisbar waren, entfielen zu gleichen Teilen je 11 auf die Patientengruppe der Männer und die der Frauen.
Das bedeutet, daß bei einem Anteil von 1,62% der 676 bei Männern durchgeführten Koronarographien und einem Anteil von 4,91% der 224 bei Frauen abgelaufenen Untersuchungen Fisteln der Koronararterien vorlagen.

Setzt man nun die Zahl der Patienten mit Koronarfisteln (22) in Beziehung zur Anzahl derjenigen Patienten, die insgesamt koronarographiert wurden (838), so ergibt sich folgendes Bild:

Bei 2,62% der Patienten, die sich im untersuchten Zeitraum einer Koronarographie unterzogen hatten, fanden sich Fisteln der Koronararterien.

Aufgeschlüsselt nach Geschlechtern bedeutet das:
Es wurden 627 männliche Patienten untersucht. Bei 11 von ihnen wurden Koronarfisteln entdeckt. Das entspricht einem prozentualen Anteil von 1,75%.
Von 211 untersuchten Patientinnen hatten ebenfalls 11 Fisteln

der Koronararterien. Entsprechend ergibt sich bei ihnen ein Anteil von 5,21 %.

4.1.2. Alter und Altersverteilung

Das Durchschnittsalter der Patienten mit Koronarfisteln lag bei 55,6 Jahren (Männer 54,3 Jahre - Frauen 56,6 Jahre).

Der jüngste Patient war 34 Jahre und die jüngste Patientin war 49 Jahre alt.

Der älteste Patient war 73 Jahre und die älteste Patientin war 75 Jahre alt.

Tabelle 4: Altersverteilung der Patienten mit Koronarfisteln

Alter von bis	31 40	41 50	51 60	61 70	71 80
Anzahl der männl. Pat.	2	—	7	1	1
Anzahl der weibl. Pat.	—	3	5	3	—

4.1.3. Anatomisch-morphologische Merkmale der Koronarfisteln

Bei 18 Patienten handelte es sich um singuläre Fisteln ausgehend von einem umschriebenen Ort eines Gefäßes. Fälle, bei denen mehrere kleine, oft filiforme, dicht nebeneinanderliegende Fistelkanälchen gleichen Ursprungs und gleichen Drainagegebietes vorlagen, wurden gleichfalls als einfache Fistel betrachtet.-vgl. Gruppe 1.

Dagegen hatten vier Patienten mehrfache Fisteln.
Hierbei zeigten sich entweder koronare Kurzschlußverbindungen verschiedener Hauptäste oder unterschiedlicher Nebenäste eines Hauptastes.
Von diesen vier Patienten hatten drei eine zweifache und einer eine dreifache Koronarfistel.

Die Verteilung auf die Geschlechter zeigt ein nahezu gleiches Verhältnis:

Eine einfache Koronarfistel hatten 18 Patienten (9 Männer und 9 Frauen). Drei Patienten (2/1) hatten eine doppelte Koronarfistel und eine Patientin eine dreifache Fistel.

Das Verhältnis "einfache" : "mehrfache" Koronarfistel liegt also bei ungefähr 4 : 1.

Bei 20 Patienten (10 Männer und 10 Frauen) war ein Hauptast betroffen. Dabei handelte es sich um die obengenannten 18 Patienten mit einfacher Koronarfistel sowie um zwei Patienten mit zweifacher Koronarfistel ausgehend von unterschiedlichen Nebenästen eines Hauptgefäßes.
Bei einem Patienten wurden fistulöse Verbindungen zweier Hauptäste angetroffen.
In einem Fall waren alle drei Koronararterien Ausgangspunkt von Koronarfisteln.

4.1.4. Ursprung und Abflußgebiete
Ordnet man alle Koronarfisteln hinsichtlich ihrer Abgänge den den drei Hauptgefäßen zu, so ergibt sich die in Tabelle 6 angegebene Häufigkeitsverteilung.

In welche Herzhöhlen resp. welche Gefäße die Koronarfisteln in welcher Häufigkeit drainieren, gibt Tabelle 7 wieder.

Tabelle 5: Ursprung und Abflußgebiete der Koronarfisteln

Patient	Geschlecht	Alter	Ursprung	Abfluß
H. D.	weibl.	50	Ramus circumflexus	linker Vorhof
E. F.	weibl.	62	Ramus circumflexus	linker Vorhof
R. L.	weibl.	56	Ramus circumflexus	linker Vorhof
G. L.	weibl.	55	Ramus circumflexus Ramus interventricularis ant. A. coronaria dextra	linker Vorhof linker Ventrikel rechter Ventrikel
M. M.	weibl.	56	Ramus circumflexus (R. marg.) Ramus circumflexus (Hauptast)	linker Ventrikel linker Vorhof
C. S.	weibl.	51	Ramus circumflexus	linker Vorhof
I. W.	weibl.	67	Ramus circumflexus	linker Vorhof
A. B.	weibl.	69	Ramus circumflexus	linker Ventrikel
W. H.	männl.	59	Ramus interventricularis ant.	linker Ventrikel
H. H.	männl.	55	Ramus interventricularis ant. A. coronaria dextra	linker Ventrikel rechter Ventrikel

Tabelle 5 (Forts.)

Patient	Geschlecht	Alter	Ursprung	Abfluß
E. I.	männl.	39	Ramus interventricularis ant.	linker Ventrikel
W. L.	männl.	55	Ramus interventricularis ant.	linker Ventrikel
G. M.	männl.	58	Ramus interventricularis ant.	linker Ventrikel
R. S.	männl.	52	Ramus interventricularis ant.	linker Ventrikel
K. S.	männl.	73	Ramus circumflexus	linker Ventrikel
H. E.	männl.	34	Ramus interventricularis ant.	linker Ventrikel
K. J.	männl.	55	Ramus interventricularis ant.	linker Ventrikel
H. K.	männl.	60	A. cor. dext. (R. interventr. post.) A. cor. dext. (Ramus marginalis)	linker Ventrikel rechter Ventrikel
A. R.	weibl.	49	Ramus circumflexus	Sinus coronarius
M. H.	weibl.	58	Ramus interventricularis ant.	A. pulmonalis
R. K.	männl.	61	Ramus interventricularis ant.	A. pulmonalis
I. S.	weibl.	50	Ramus interventricularis ant.	rechter Ventrikel

Tabelle 6: Verteilung der Fistelursprünge auf die verschiedenen Koronararterien

A. coronaria dextra	4 Fisteln
Ramus circumflexus	11 Fisteln
Ramus interventricularis anterior	12 Fisteln

Tabelle 7: Verteilung der Fistelmündungen auf die Herzhöhlen und die benachbarten Gefäße

	insgesamt	Männer	Frauen
linker Vorhof	7	—	7
linker Ventrikel	13	10	3
rechter Ventrikel	4	2	2
A. pulmonalis	2	—	2
Sinus coronarius	1	—	1

Der überwiegende Teil der Koronarfisteln (20) entleert sich in das linke Herz, wobei der linke Ventrikel in annähernd der Hälfte der Fälle (13) Mündungsgebiet ist.

Arterio-venöse Fisteln liegen mit 7 nur in einem Viertel der Fistelverbindungen vor. (Hierunter befinden sich auch Fisteln, die in die A.pulmonalis drainieren, da sie ebenfalls Shunts zwischen Hoch- und Niederdrucksystem darstellen).

Bei den Männern liegen alle Fistelmündungen auf Ventrikelebene. In zwei Fällen sind es arteriovenöse Koronarfisteln.

Bei den Frauen münden die Koronarfisteln in alle vier Herzhöhlen, sowie A.pulmonalis und Sinus coronarius. Außerdem ist der Anteil der arteriovenösen Fisteln größer: 10 links-links Shunts stehen 5 links-rechts Shunts gegenüber.

In welcher Häufigkeit Koronarfisteln der drei Hauptgefäße in die unterschiedlichen Drainagegebiete abfließen zeigt Tabelle 8:

Tabelle 8: Verteilung der Fistelmündungen auf die Herzhöhlen und die benachbarten Gefäße in Abhängigkeit vom Ursprung der Fistel

Fistelursprung →	A.cor.dextra	R.circumfl.	R.interventr. ant.
Fistelmündung ↓			
linker Vorhof	—	7	—
linker Ventrikel	1	3	9
rechter Vorhof	—	—	—
rechter Ventrikel	3	—	1
A.pulmonalis	—	—	2
Sinus coronarius	—	1	—

Die meisten Fisteln gehen von den Hauptstämmen der linken Koronararterie aus (19) und münden zu fast gleichen Teilen (9 bzw. 10) in den Vorhof oder den Ventrikel des linken Herzens. Ebenso münden drei von vier Fisteln der rechten Koronararterie in die Höhlen des rechten Herzens.

Eine von der linken Koronararterie (Ramus interventricularis anterior) ausgehende Fistel zieht zum rechten Ventrikel, eine andere der rechten Koronararterie zum linken Ventrikel.

Ursprungsgefäß der in die A.pulmonalis mündenden Fisteln ist in beiden Fällen der Ramus interventricularis anterior.

Weiterhin besteht eine Shuntverbindung zwischen Ramus circumflexus und Sinus coronarius.

Eine Aufteilung nach Geschlechtern wie oft Koronarfisteln der drei Hauptstämme in die unterschiedlichen Drainagegebiete abfließen zeigt Tabelle 9:

Tabelle 9: Verteilung der Fistelmündungen auf die Herzhöhlen und die benachbarten Gefäße in Abhängigkeit vom Ursprung der Fistel – unterteilt nach Geschlechtern

Fistelursprung → / Fistelmündung ↓	A. cor. dextra ♂	A. cor. dextra ♀	R. circumflex. ♂	R. circumflex. ♀	R. interventr. ant. ♂	R. interventr. ant. ♀
linker Vorhof	–	–	–	7	–	–
linker Ventrikel	1	–	1	2	8	1
rechter Vorhof	–	–	–	–	–	–
rechter Ventrikel	2	1	–	–	–	1
A. pulmonalis	–	–	–	–	1	1
Sinus coronarius	–	–	–	1	–	–

Deutliche Häufigkeitsunterschiede zwischen Männern und Frauen sind bei zwei Verlaufstypen von Koronarfisteln zu verzeichnen:

1. Ramus circumflexus → linker Vorhof
   In allen 7 Fällen sind Frauen betroffen. Es handelt sich ausnahmslos um Patienten, die auf Grund koronarangiographischer und klinischer Kriterien der Gruppe I zugeordnet wurden. (Näheres siehe dort).

2. Ramus interventricularis anterior → linker Ventrikel
   Dieser Fistelverlaufstyp findet sich bei 8 Männern und einer Frau. 6 Männer gehören der Gruppe II an, die aus insgesamt 7 männlichen Patienten und einer Frau besteht; die anderen beiden Männer wurden der Gruppe III zugeordnet.
   Bei der Frau handelt es sich um eine Patientin mit dreifacher Koronarfistel aus der Gruppe I.

Eine Zusammenstellung der Ursprungs- und Abflußgebiete aller Koronarfisteln findet sich auf den folgenden Seiten in Tabelle 5.

4.1.5. Erscheinungsbild der Koronarfisteln

Entsprechend ihrem Erscheinungsbild bei der Koronarographie wurden die festgestellten 27 von den Koronararterien ausgehenden Shunts unterteilt in Koronarfisteln vom Typ A und Typ B:

Typ A: großes Kaliber, wobei die Fistel aussieht wie ein zusätzlicher Haupt- oder Nebenast, der fehlmündet.

Typ B: kleine bis sehr kleine, oft filiforme Fistel, zum Teil bestehend aus vielen dicht nebeneinanderliegenden kleinen Kanälchen.

Zum Typ A gehören insgesamt 5 Fisteln. Bei ihnen handelt es sich ausnahmslos um kongenitale Koronarfisteln.

Zum Typ B gehören 22 Fisteln, wovon 16 erworbene Koronarfisteln sind. Die restlichen sechs können den Kategorien "kongenital" - "erworben" nicht eindeutig zugeordnet werden.

4.1.6. Kongenitale Koronarfisteln

Ordnet man die kongenitalen Koronarfisteln hinsichtlich ihrer Abgänge den drei Hauptgefäßen zu, so ergibt sich folgende in Tabelle 10 aufgeführte Häufigkeitsverteilung:

Tabelle 10: Verteilung der Fistelursprünge der kongenitalen Koronarfisteln auf die verschiedenen Koronararterien

A. coronaria dextra	1 Fistel
Ramus circumflexus	1 Fistel
Ramus interventricularis anterior	3 Fisteln

In welche Herzhöhlen resp. welche Gefäße sie in welcher Häufigkeit münden, zeigt die folgende Tabelle:

Tabelle 11: Verteilung der kongenitalen Fistelmündungen auf die Herzhöhlen und die benachbarten Gefäße

linker Vorhof	—
linker Ventrikel	1
rechter Vorhof	—
rechter Ventrikel	1
A. pulmonalis	2
Sinus coronarius	1

Vier der fünf Shunts drainieren in die vor der Lungenstrombahn gelegenen Kreislaufabschnitte und stellen somit arteriovenöse Koronarfisteln dar. Zum Vergleich: von den insgesamt diagnostizierten Fistelverbindungen sind 7 arteriovenöse Shunts.

Bezogen auf 900 durchgeführte Koronarographien wurden kongenitale Koronarfisteln demnach in einer Häufigkeit von 0,55% angetroffen.
Das bedeutet weiterhin, daß bei 0,59% (Männer 0,31% / Frauen 1,42%) der Patienten, bei denen eine Koronarographie vorgenommen wurde (838 - 627 Männer und 211 Frauen), eine kongenitale Koronarfistel vorlag.

4.1.7. Erworbene Koronarfisteln

In welcher Häufigkeit die erworbenen Koronarfisteln von welchen Koronararterien ihren Ausgang nehmen vermittelt die Aufstellung in Tabelle 12:

Tabelle 12: Verteilung der Fistelursprünge der erworbenen Koronarfisteln auf die verschiedenen Koronararterien

A. coronaria dextra	1 Fistel
Ramus circumflexus	9 Fisteln
Ramus interventricularis anterior	6 Fisteln

Die linke Koronararterie ist also in 15 Fällen, die rechte in einem Fall betroffen. Das heißt, daß in ungefähr 94% die linke Koronararterie Ausgangspunkt erworbener Koronarfisteln ist.

Einen Überblick darüber, wohin die erworbenen Fisteln in welcher Häufigkeit abströmen, vermittelt Tabelle 13.

Tabelle 13: Verteilung der Fistelmündungen auf die Herzhöhlen und die benachbarten Gefäße bei erworbenen Koronarfisteln

linker Vorhof	7
linker Ventrikel	8
rechter Vorhof	—
rechter Ventrikel	1
A. pulmonalis	—
Sinus coronarius	—

Während es sich bei den kongenitalen Koronarfisteln bei vier der fünf Shunts um arteriovenöse Verbindungen handelte, ist dies bei den 16 erworbenen Koronarfisteln nur einmal der Fall.
Das heißt, daß nur etwas mehr als 6% der erworbenen Fisteln Kurzschlußverbindungen zwischen dem arteriellen und dem venö-System sind.

Diese 16 Koronarfisteln verteilen sich auf 15 Patienten. (Ein Patient hatte eine zweifache Fistel!)
Das sind 1,78% der untersuchten Patienten (Männer: 1,11% / Frauen: 3,79%).

4.2. GRUPPE I

4.2.1. Kriterien zur Einordnung in die Gruppe I

Die Koronarfistel besteht aus vielen kleinen, dicht nebeneinanderliegenden Kanälchen, über die Kontrastmittel in den linken Vorhof in einen Bezirk abfließt, in dem zuvor bei der Kontrastmittelapplikation in den Vorhof selbst eine Aussparung zu erkennen war.



Abb. 4a



Abb. 4b

Abb.4 c

Abb. 4: Linke Koronararterie im zweiten schrägen Durchmesser. Fistel des Ramus circumflexus in den linken Vorhof. Multiple kleine Gefäße abgehend vom proximalen und mittleren Drittel des Ramus circumflexus. KM-Abfluß im Thrombusbereich in den linken Vorhof und Darstellung zweier kleiner KM-Depots (Abb. 4a), die sich nur langsam durchmischen. (Abb. 4b u. c)



Abb. 5a

Abb. 5b



Abb. 5c

Abb. 5: Linke Koronararterie in lateraler Projektion.
Gleiche Fistel wie in Abb. 4.
Austrittsstellen des Kontrastmittels (Abb. 5a). KM-Depots im linken Vorhof (kleine und große Pfeile in Abb. 5b u. c) mit zunehmender Durchmischung (Abb. 5c).

Abb. 6a

Abb. 6b



Abb. 6c

Abb. 6: Linke Koronararterie im ersten schrägen Durchmesser
Gleiche Fistel wie in Abb. 4.
Filiforme Gefäßkonvolute (mittelgroße Pfeile in Abb. 6a u. b). Austrittsstellen des Kontrastmittels (großer Pfeil in Abb. 6a u. b). Kontrastmittel im linken Vorhof im Bereich des Thrombus (kleine Pfeile in Abb. 6a-c)

Abb. 7a



Abb. 7b



Abb. 7c

Abb. 7: Aorta und beide Koronararterien in lateraler Projektion. Bereits bei der nicht-selektiven Mitanfärbung der Koronararterien ist die auf den Abbildungen 4-6 dargestellte Koronarfistel als kleines KM-Depot zu erkennen (Abb. 7b u. c). Zum Vergleich s. Abb. 7a: Aorta und Koronararterien vor KM-Abfluß über die Fistel.

4.2.2. Anzahl der Patienten

Diese Gruppe umfaßt 7 Patienten, bei denen es sich ausnahmslos um Frauen handelt.

4.2.3. Angiokardiographische Untersuchungen und Ergebnisse der Koronarographie

Die Angiokardiographie bestand bei allen Patienten aus der Darstellung des linken Vorhofs, der Ventrikulographie und der Koronarographie sowie bei zwei Patienten zusätzlich auch der Aortographie.

Alle Patienten hatten einen angiographisch vergrößerten linken Vorhof mit einer Kontrastmittelaussparung zumeist im Herzohr. Da bei allen ein Mitralklappenfehler vorlag - vier kombinierte Mitralvitien und drei reine Stenosen - wurde in allen Fällen röntgenologisch die Diagnose "Thrombus im linken Vorhof - DD: Myxom" gestellt.

Bei allen Patienten nahmen die Koronarfisteln vom Ramus circumflexus der linken Koronararterie ihren Ausgang.
Im weiteren Verlauf kam es zur Darstellung multipler, knäuelartig oder geflechtartig verzweigter Kanälchen in jenen Bezirk des linken Vorhofs, in dem zuvor die Kontrastmittelaussparung gesichtet worden war, und wo das Kontrastmittel aus diesen Kanälchen frei in den Vorhof abfloß.
Bei den Fisteln dieser Gruppe handelte es sich also ausschließlich um links-links Shunts.

Eine Patientin hatte außerdem noch zwei weitere Koronarfisteln - vom Ramus interventricularis in den linken Ventrikel und von der A.coronaria dextra in den rechten Vorhof -, eine andere Patientin noch eine weitere Fistel - vom Ramus circumflexus in den linken Ventrikel.

Die Mitralklappe selbst war bei 6 Patienten verdickt und bewegungseingeschränkt und wies zusätzlich bei zwei Patienten Verkalkungen auf.

Insgesamt wurden im Untersuchungszeitraum bei 82 Patienten - 22 Männer und 60 Frauen - Mitralklappenfehler festgestellt. Die Häufigkeit von Stenosen, Insuffizienzen und kombinierten Klappenfehlern zeigt die schematische Darstellung in Abb. 8.

Abb. 8 : Anzahl der Patienten mit Stenose, Insuffizienz oder kombiniertem Fehler der Mitralklappe

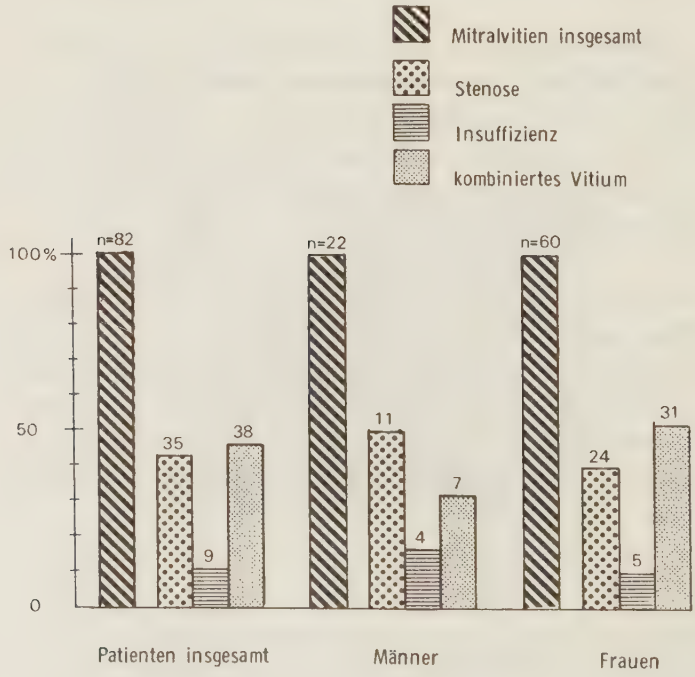

Es überwiegen bei beiden Geschlechtern Stenosen und kombinierte Herzklappenfehler gegenüber reinen Mitralinsuffizienzen.

4.2.4. Zusammenhang zwischen Mitralklappenfehlern - Vorhofthromben und Koronarfisteln

Vorhofthromben fanden sich bei 16 Patienten (Männer: 2 / Frauen: 14) - also bei 19,5% der Mitralklappenfehler insgesamt bzw. bei 9% der männlichen und 23,3% der weiblichen Patienten.

Eine Aufstellung darüber, wie oft bei Mitralklappenfehlern in Abhängigkeit vom Geschlecht Thromben im linken Vorhof nachgewiesen wurden, zeigt Tabelle 14:

Tabelle 14: Anzahl der Patienten mit angiographisch sichtbaren Thromben im linken Vorhof im Vergleich zur Gesamtzahl aller Patienten mit Mitralklappenfehlern - unterteilt nach Stenose, Insuffizienz und kombiniertem Fehler

	alle Pat.	davon mit Thrombus	Männer	davon mit Thrombus	Frauen	davon mit Thrombus
Mitralvitien	82	16	22	2	60	14
Stenose	35	7	11	1	24	6
Insuffizienz	9	—	4	—	5	—
komb. Fehler	38	9	7	1	31	8

Vorhofthromben waren in annähernd gleicher Häufigkeit bei Stenosen und gemischten Vitien nachweisbar. Dagegen wurde bei den erheblich seltneren Mitralinsuffizienzen in keinem Fall ein Thrombus festgestellt.

Von den männlichen Patienten mit Mitralvitium und Vorhofthrombus hatte keiner eine Koronarfistel.
Dagegen hatten sich bei der Hälfte der 14 Patientinnen mit Thromben im linken Vorhof Koronarfisteln ausgebildet.

Abb. 9: Relation der Häufigkeiten von Mitralklappenfehlern, Vorhofthromben und Koronarfisteln

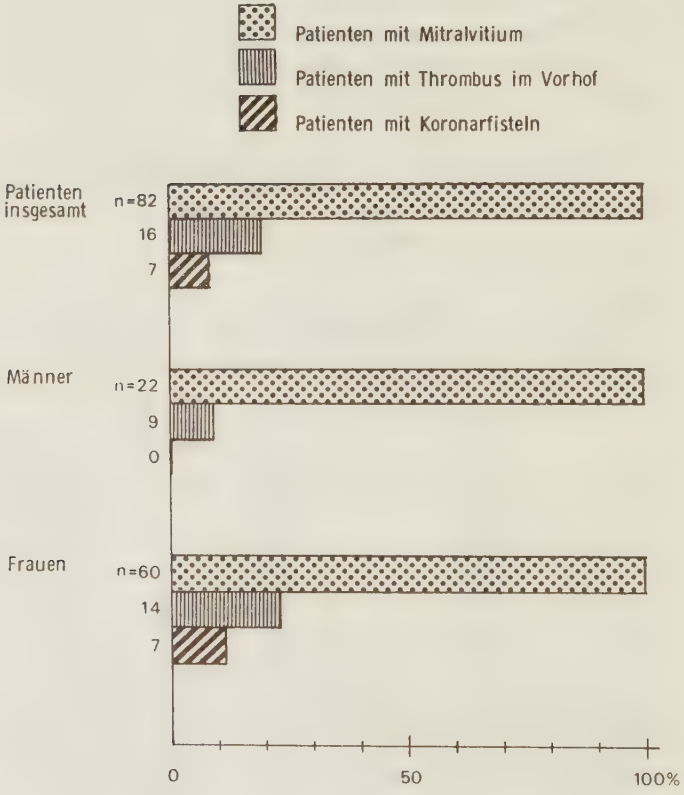

Wie Abbildung 9 zeigt, sind im Durchschnitt bei jeder neunten Frau mit einem Mitralvitium Koronarfisteln entstanden, die in den linken Vorhof drainieren.
Es soll noch einmal betont werden, daß bei allen Patienten mit Mitralklappenfehlern, die in den linken Vorhof abfließende Koronarfisteln hatten, stets auch intraatriale Thromben vorlagen.

4.2.5. Klinische Befunde

Bei drei Patienten war es zum Zeitpunkt der Herzkatheteruntersuchung bereits zu Symptomen embolischer Verschleppung von Thrombusmaterial gekommen.
Eine Patientin hatte einen zerebralen Insult erlitten, bei einer anderen kam es zur Embolie in eine Armarterie mit entsprechender Symptomatik. Die dritte Patientin hatte gleichzeitig sowohl zerebrale Symptome wie auch einen embolisch bedingten Verschluß eines Beingefäßes.

Eine Endokarditis war bei einer Patientin anamnestisch bekannt, eine weitere war zum Zeitpunkt der Untersuchung daran erkrankt.

6 der 7 Patienten hatten eine Arrhythmia absoluta - davon vier mit tachykarden Frequenzen. Postoperativ hatte sich in den ersten 14 Tagen nur bei einer Patientin wieder der Sinusrhythmus eingestellt.

Die Indikation zur Operation war bei allen Patienten der Gruppe I gegeben. 5 von ihnen unterzogen sich dem Eingriff, bei dem St.-Jude-Klappen eingesetzt und bei allen auch Thrombusmaterial aus dem Vorhof entfernt wurde.
Eine Patientin hatte die Operation trotz bestehender Indikation abgelehnt; in einem weiteren Fall war nicht zu ermitteln, ob der geplante Eingriff in der Zwischenzeit bereits erfolgt war.

Das folgende Schema in Tabelle 15 faßt die Symptome der Patienten der Gruppe I zusammen:

Tabelle 15: Symptome der Patienten der Gruppe I

	H. D.	E. F.	R. L.	G. L.	M. M.	C. S.	I. W.
Dyspnoe	+	+	—	+	+	—	+
Thorakale Sensationen	+	+	—	+	+	—	+
Herzstolpern	+	+	—	+	—	—	—
Zyanose	+	+	—	—	—	—	—
Trommelschlegelfinger	—	—	—	—	+	—	—
Uhrglasnägel	—	—	—	—	+	—	—
Emboliegeschehen	—	—	+	+	—	—	+
Hustenreiz	+	+	—	—	—	—	—
Pulmonale Infekte	—	—	—	—	—	+	—
Endokarditis	—	—	+	—	+	—	—
Rechtsherzinsuffizienz	+	+	—	—	+	—	+

4.2.6. Kasuistik I

Patient G.L., 55 Jahre, weiblich.
Die Patientin kam im Februar 1981 wegen allgemeinen Krankheitsgefühls, einer Belastungsdyspnoe, die in den letzten Monaten aufgetreten war, und Schwindelanfällen zur Aufnahme. Darüber hinaus klagte sie über Anfälle von Herzjagen und -stolpern, in deren Gefolge es zu Schweißausbrüchen und Übelkeit kam. Unabhängig von körperlicher Belastung verspürte sie ein zeitweises Brennen und Druckgefühl retrosternal.

Masern und Windpocken waren die Kinderkrankheiten. Des weiteren hatte sie mehrfach eitrige Anginen im Kindesalter gehabt. Seit 30 Jahren war eine rechtsseitige Struma bekannt.

Status präsens: 55-jährige Patientin in reduziertem Allgemeinzustand.
Bei einem Puls von 80/min bestand eine absolute Arrhythmie.
Der Blutdruck lag bei 150/80.
Bei der Auskultation war ein raues Diastolikum und ein Systolikum mit punctum maximum über dem Erb'schen Punkt zu hören.
Auf der Thoraxübersichtsaufnahme zeigte sich eine geringe vorwiegend linksseitige Herzvergrößerung bei Mitralkonfiguration.
Der Ösophagus war auf Vorhofsebene geringgradig nach dorsal verlagert.
Im EKG bestand eine Arrhythmia absoluta bei Vorhofflimmern und ein inkompletter Rechtsschenkelblock.
Der linke Vorhof war im Echokardiogramm mit 52 mm deutlich vergrößert.
Bei der Herzkatheteruntersuchung war der mittlere Pulmonalarteriendruck mit 33 mm Hg und der Pulmonalkapillardruck mit 28 mm Hg stark erhöht. Unter Belastung mit 40 Watt über 2 Minuten stiegen die Werte auf 68 bzw. 35 mm Hg an.

Ergebnisse der Angiokardiographie.
Vorhofsdarstellung: Der linke Vorhof war deutlich vergrößert und wies im Bereich des Herzohrs eine konstante Kontrastmittelaussparung auf. Die Mitralklappe war bewegungseingeschränkt und verdickt. Klappenkalk war nicht erkennbar.

Ventrikulographie: Minimal vergrößerter linker Ventrikel mit geringer Regurgitation von Kontrastmittel in den linken Vorhof. Die Kontraktilität war normal.

Aortographie: Als Ausdruck einer leichten Aortenklappeninsuffizienz war ein geringer Kontrastmittelrückstrom aus dem Sinus VALSALVAE in den linken Ventrikel erkennbar.

Koronarographie der linken Koronararterie: Ausgehend von der A.circumflexa stellten sich multiple kleine Fisteln dar, über die Kontrastmittel in den linken Vorhof abfließt, und zwar in den Bezirk, in dem zuvor bei der Vorhofsdarstellung eine konstante Aussparung erkennbar gewesen war. Im weiteren Verlauf floß das Kontrastmittel frei in das Kavum ab.
Daneben fanden sich kleine Fisteln des Ramus interventricularis anterior im Bereich der Septaläste, über die Kontrastmittel in den linken Ventrikel abströmte.

Koronarographie der rechten Koronararterie: Vom Konusast ausgehend kam es zur Darstellung von av-Shunts in den rechten Ventrikel.

Die Patientin wurde operiert. Als Ersatz für die geschädigte Mitralklappe wurde eine St.-JUDE - Klappe implantiert. Aus dem erheblich vergrößerten Vorhof wurde ein Thrombus entfernt, der die Hälfte des Kavums ausfüllte.



Abb. 10a

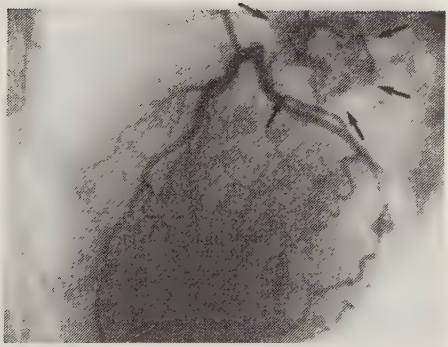

Abb. 10b



Abb. 10 c

Abb. 10: Patientin G.L., 55 Jahre.
Linke Koronararterie in lateraler Projektion.
Koronarfistel des Ramus circumflexus in den linken Vorhof. Über drei atypische Gefäße unmittelbar distal der Aufteilung der linken Koronararterie (kleiner Pfeil oben - Abb. 10a) und eine geschlängelte Vorhofsarterie (kleiner Pfeil unten -Abb. 10a) fließt Kontrastmittel frei in den linken Vorhof ab (Abb. 10a-b). Nach Beendigung der arteriellen Phase KM im Thrombusbereich (Abb. 10c).



Abb. 11a

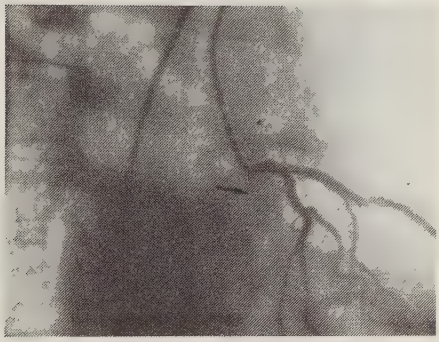

Abb. 11 b

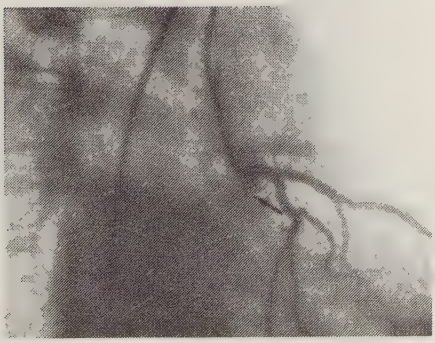

Abb. 11 c



Abb. 11 d

Abb. 11 e

Abb. 11: Linke Koronararterie im ersten schrägen Durchmesser in kaudokranialer Projektion. Gleiche Fistel wie auf Abb. 10. - Zunächst Darstellung atypischer Gefäße zum linken Vorhof (Abb. 11 a). Beginn des KM-Austritts aus einem Vorhofsast mit kleinem KM-Depot unmittelbar neben dem Gefäß (Abb. 11 b). Zunehmende Anfärbung des linken Vorhofs (Abb. 11 c-d). Verbleibendes KM-depot im Bereich des Thrombus (Abb. 11 e).



Abb. 12: Aorta und beide Koronararterien in lateraler Projektion. Bereits bei der nicht-selektiven Mitanfärbung der Koronararterien ist die in den Abbildungen 10 und 11 dargestellte Koronarfistel als kleines Kontrastmitteldepot zu erkennen.

Abb. 13a



Abb. 13b



Abb. 13c

Abb. 13: Patientin G.L., 55 Jahre.
Rechte Koronararterie im zweiten schrägen Durchmesser. Fistel der A. coronaria dextra in den rechten Ventrikel. Austritt von Kontrastmittel zunächst aus dem Konusast dicht an der Abgangsstelle (großer Pfeil kranial - Abb. 13b) und dann nur etwas weiter distal durch eine zweite Fistel (Abb. 13b: großer Pfeil weiter kaudal) mit Abfluß in den rechten Ventrikel und schlierenartiger KM-Verteilung (Abb. 13a-c).

Abb. 14a



Abb. 14b



Abb. 14c

Abb. 14: Rechte Koronararterie in lateraler Projektion.
Gleiche Fistel wie auf Abb. 13.
Distale Fisteläffnung (großer Pfeil -Abb. 14a).
Die kleinen Pfeile zeigen die KM-Verteilung im rechten Ventrikel.

4.3. GRUPPE II

4.3.1. Kriterien zur Einordnung in die Gruppe II

Alle Patienten haben einen Myokardinfarkt erlitten und die betroffene Ventrikelwandung stellt einen Bereich gestörter Kontraktilität dar.

Die Koronarfistel besteht aus einer Kurzschlußverbindung ausgehend von der linken Koronararterie, über die Kontrastmittel im Infarktbereich durch das Myokard direkt in den linken Ventrikel abfließt.



Abb. 15a

Abb. 15b

Abb. 15: Linker Ventrikel im ersten schrägen Durchmesser in Diastole (Abb. 15a) und Systole (Abb. 15b). Bei Zustand nach akutem Myokardinfarkt erkennt man anterolateral und inferior ein ausgedehntes Herzwandaneurysma (Abb. 15b).



Abb. 16a



Abb. 16b

Abb. 16c

Abb. 16: Linke Koronararterie im ersten schrägen Durchmesser. Fistel des Ramus circumflexus in den linken Ventrikel. Vor Anfärbung der Fistel (Abb. 16a). Fisteläffnung im Bereich der Herzspitze ausgehend vom Ramus marginalis (Abb. 16c - großer Pfeil). KM-Abfluß in den linken Ventrikel (Abb. 16b u. c).

4.3.2. Patientengut

Zur Gruppe II gehören 8 Patienten, darunter 7 Männer und eine Frau. Das Durchschnittsalter beträgt 57,5 Jahre.

4.3.3. Angiokardiographische Untersuchungen und ihre Ergebnisse

Bei allen Patienten wurden Ventrikulographie und die Koronarographie durchgeführt.

In allen Fällen wurden Kontraktilitätsstörungen der Ventrikelmuskulatur als Folge des abgelaufenen Myokardinfarktes festgestellt. Fünf Patienten hatten ein Aneurysma des linken Ventrikels. Es fanden sich jedoch bei keinem Kontrastmittelaussparungen in diesen aneurysmatisch aufgeweiteten Abschnitten des linken Ventrikels als Hinweis auf etwaige intrakardiale Thromben.

Ursprungsgefäß der Koronarfisteln war bei zwei Patienten (ein Mann und eine Frau) der Ramus circumflexus, bei fünf anderen Patienten der Ramus interventricularis anterior.
Der Abfluß erfolgte in allen Fällen in den linken Ventrikel.
Ein Patient hatte außer der Koronarfistel vom Ramus interventricularis anterior eine zweite der rechten Koronararterie, die in den rechten Ventrikel mündete.

Bei dem überwiegenden Anteil der Koronarfisteln nach Myokardinfarkt handelt es sich somit um links-links Shunts.

Die Fisteln bestanden - wie die vorangestellten Photos zeigen - im Gegensatz zu denen bei Vorhofthromben der Gruppe I zumeist aus sehr kleinen Shunts, die von den Koronararterien als e i n z e l n e, geradlinig verlaufende kleinkalibrige Kanälchen ausgingen, das Myokard kurzstreckig durchzogen und an deren Ende sich das Kontrastmittel diffus in den linken Ventrikel verteilte.

Alle Patienten hatten nach elektrokardiographischen Kriterien einen anterolateralen Myokardinfarkt erlitten - bei drei von ihnen mit Beteiligung des Ventrikelseptums.
Entsprechend fanden sich bei allen im Ventrikulogramm akinetische und hypokinetische Bezirke des Myokards im Bereich der anterolateralen Wand (einige mit aneurysmatischer Ausweitung), wobei stets auch die Herzspitze und die inferiore Wand Kontraktilitätsstörungen zeigten.
Durch die Angiokardiographie als weitere diagnostische Methode kam somit zum Vorschein, daß bei allen Patienten auch die basalen Ventrikelanteile schon insoweit minderperfundiert waren, daß deutliche Funktionseinbußen sichtbar wurden.

Koronarfisteln des Ramus circumflexus oder der rechten Koronararterie waren alle im Bereich der Herzspitze lokalisiert - einem Gebiet überlappender Gefäßversorgung - und nahmen ihren Ursprung von den distalen Abschnitten der jeweiligen Marginaläste.

Die Fisteln gingen teils von hochgradig stenosierten Gefäßen aus, teils von anderen Gefäßen, die selbst nicht nennenswert eingeengt waren, die aber an der Herzspitze in einem Bereich lagen, der überlappend auch von einem anderen, stark stenosierten Gefäß versorgt wurde. Selbst in diesem Bezirk mit einer Perfusion aus zwei "Quellen" reichte die Obstruktion e i n e s Hauptastes oder e i n e s seiner größeren Nebenäste aus, um bereits Ischämien hervorzurufen, die zu myokardialen Funktionsausfällen führten.

Einen Überblick über Lokalisation der Fisteln, der Infarkte im EKG und der ventrikulären Kontraktilitätsstörungen gibt die folgende Tabelle 16 wieder

Tabelle 16: Angiographische und elektrokardiographische Befunde bei den Patienten der Gruppe II

Patient	Akinesie	Hypokinesie	Aneurysma
A. B.	posterolateral: proximales Drittel		anterolateral: mittleres + distales Drittel Herzspitze inferior: mittleres + distales Drittel
W. H.		inferior: gesamte Wand Herzspitze	anterolateral: distales Drittel
H. H.	Herzspitze	inferior: proximales Drittel anterolateral: distales Drittel	
E. I.			anterolateral: mittleres + distales Drittel Herzspitze inferior: mittleres + distales Drittel
W. L.	anterolateral: mittleres + distales Drittel posterolateral: distales Drittel		
G. M.	anterolateral: mittleres + distales Drittel Herzspitze posterolateral: proximales + mittleres Drittel		
R. S.		inferior: gesamte Wand	anterolateral: gesamte Wand
K. S.			anterolateral: distales Drittel Herzspitze inferior: gesamte Wand

Tabelle 16 (Forts.)

Patient	Ursprungsgefäß	Abflußgebiet	Infarkt im EKG	Relaxationsphänomene
A.B.	Ramus circumflexus	linker Ventrikel	anterolateral	anterolateral
W.H.	Ramus interventricularis anterior	linker Ventrikel	anterolateral	———
H.H.	Ramus interventricularis anterior A. coronaria dextra	linker Ventrikel linker Ventrikel	anterolateral	———
E.I.	Ramus interventricularis anterior	linker Ventrikel	anteroseptal—lateral	———
W.L.	Ramus interventricularis anterior	linker Ventrikel	anteroseptal—lateral	———
G.M.	Ramus interventricularis anterior	linker Ventrikel	anterolateral	———
R.S.	Ramus interventricularis anterior	linker Ventrikel	anteroseptal – lateral	———
K.S.	Ramus circumflexus	linker Ventrikel	anterolateral	———

4.3.4. Zeitspanne zwischen Infarktereignis und Nachweis einer Koronarfistel

Myokardinfarkt und Koronarographie, bei der fistulöse Verbindungen der Koronararterien entdeckt wurden, lagen bei einigen Patienten nur einige Stunden, bei anderen mehrere Jahre auseinander.

Bei zwei Patienten wurde die Darstellung der Herzkranzgefäße noch an dem Tage durchgeführt, an dem sie einen Myokardinfarkt erlitten hatten.
Bei beiden fand sich im Koronarogramm ein kontrastmittelumspülter Thrombus im Ramus interventricularis anterior bzw. der rechten Koronararterie, der das jeweilige Gefäß subtotal okkludierte. Mit der systemischen Applikation von 500 000 IE Urokinase resp. Streptokinase wurde eine Thrombolyse vorgenommen:

Patientin A.B.: Zwei ebenfalls am gleichen Tage vorgenommene Kontrollkoronarographien zeigten ein hinsichtlich Lage und Größe der Koronarfistel und des Thrombus ein unverändertes Befundbild.

Patient E.I.: Anläßlich zweier Kontrolluntersuchungen nach 24 Stunden und drei Wochen war die distal des Thrombus vom Ramus interventricularis in den linken Ventrikel abströmende Koronarfistel nicht mehr nachweisbar! -s. Abb. 17 und 18.

Durch die kurzfristige Untersuchungsfolge war es möglich, nicht nur das Vorhandensein von Koronarfisteln nach Herzinfarkt aufzuzeigen, sondern auch nachzuweisen, daß diese Shunts auch wieder obliterieren können und unter Umständen nur von sehr kurzer Dauer sind.



Abb. 17a



Abb. 17b

Abb. 17: Patient E.I., 39 Jahre, männlich.
Linke Koronararterie im ersten schrägen Durchmesser. Fistel des R. interventr. ant. in den linken Ventrikel. Unmittelbar distal des im R. interventricularis anterior befindlichen Thrombus liegt die Fistelöffnung (großer Pfeil -Abb. 17b). KM-Abfluß in den linken Ventrikel (kleine Pfeile -Abb. 17b). Zum Vergleich: linke Koronararterie vor KM-Austritt (Abb. 17a).

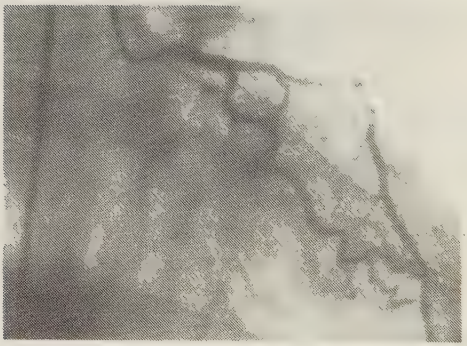

Abb 18: Patient E.I. 24 Stunden nach Lysetherapie.
Linke Koronararterie im ersten schrägen Durchmesser.
Die Koronarfistel ist nicht mehr vorhanden.

Bei den anderen Patienten betrug die Zeitspanne zwischen Herzinfarkt und Koronarographie 3, 5 und 8 Wochen, in einem Fall 18 Monate und bei zwei Patienten 4 Jahre, da sie unabhängig vom Infarktereignis auf Grund erneut aufgetretener Angina pectoris Anfälle untersucht werden sollten.
Auf diese Weise waren Koronarfisteln nach Myokardinfarkt nach sehr unterschiedlichen Zeitabständen nachweisbar.

4.3.5. Häufigkeit von Koronarfisteln nach Herzinfarkt

Von den 838 Patienten, bei denen im Zeitraum Oktober 1979 bis Februar 1982 eine Koronarographie vorgenommen worden war, hatten 301 bereits einen Herzinfarkt gehabt - darunter 243 Männer und 58 Frauen.

Bei 8 Patienten entstanden im ischämisch geschädigten Myokard Koronarfisteln. Das sind 2,65%.
Aufgeschlüsselt nach Geschlechtern liegen die Werte für Männer bei 2,88% und für die Frauen bei 1,72%.

4.3.6. Kasuistik II

Patient H.H., 55 Jahre, männlich
Der Patient kam im Februar 1981 wegen pektanginösen Beschwerden, die seit einem halben Jahr zumeist unter Belastung auftraten, in die Klinik.
Kurze Zeit vor seiner Aufnahme litt er zum Teil auch in Ruhe, insbesondere bei Kälteexposition, unter Angina pectoris mit Schmerzsensationen im gesamten Brustbereich.

Anamnestisch waren ein anterolateraler Myokardinfarkt ungefähr eineinhalb Jahre zuvor, arterielle Hypertonie und ein seit 10 Jahren bestehender Diabetes mellitus bekannt. Außerdem hatte der Patient seit seiner Jugend rezidivierende Asthmaanfälle. Wegen Nephrolithiasis war er bereits operiert worden.

Status präsens: 55-jähriger adipöser Patient mit einem Gewicht von 80 kg bei einer Körpergröße von 158 cm.
Die Pulsfrequenz lag bei 60/min, wobei häufig Extrasystolen auftraten.
Mit 230/110 bestand ein erheblicher Bluthochdruck.
Der Auskultations- und Röntgenthoraxbefund waren unauffällig.
Im EKG wurden vereinzelte ventrikuläre Extrasystolen sowie eine mäßiggradige linksventrikuläre Störung der Erregungsrückbildung als Ausdruck eines Innenschichtschadens registriert.
Der Nüchternblutzucker betrug 9 mMol/l, die Triglyzeride lagen bei 148 mg/dl und das Gesamtcholesterin bei 277 mg/dl.
Der Patient nahm neben Isosorbiddinitrat zur Kupierung der Angina pectoris - Anfälle ein orales Antidiabetikum.

Ergebnisse der Angiokardiographie:
Ventrikulographie: Es zeigten sich Kontraktilitätsstörungen eines normal großen linken Ventrikels mit Akinesie der Herzspitze so-

wie Hypokinesie im proximalen Drittel der inferioren Wand und im distalen Drittel anterolateral.

Koronarographie der linken Koronararterie: Der Ramus interventricularis anterior wies im proximalen Drittel eine 75%-ige und nach Abgang des ersten Diagonalastes eine etwa 50%-ige Stenose auf.
Im peripheren Abschnitt eines Diagonalastes war eine kleine Koronarfistel mit Abfluß in den linken Ventrikel erkennbar.

Koronarographie der rechten Koronararterie: Neben einem Totalverschluß der rechten Koronararterie am Übergang vom mittleren zum distalen Drittel und einer geringen Abgangsstenose des zweiten Marginalastes stellte sich im peripheren Abschnitt des ersten Marginalastes eine av-Fistel zwischen der A.coronaria dextra und dem rechten Ventrikel dar.



Abb. 19a



Abb. 19b



Abb. 19c

Abb. 19: Patient H.H., 55 Jahre, männlich.
Linke Koronararterie in lateraler Projektion.
Fistel vom R. interventr. ant. in den linken Ventrikel.
Ursprung der kleinen Koronarfistel ist der erste Diagonalast (der Pfeil in Abb. 19a markiert die Fistelöffnung). Zunächst Darstellung eines umschriebenen KM-Depots im linken Ventrikel (Abb. 19b), das sich im Kavum schnell verteilt. (Abb. 19c)



Abb. 20a



Abb. 20b

Abb. 20: Linke Koronararterie im ersten schrägen Durchmesser. Gleiche Fistel wie in Abb. 19.
Vor Austritt des Kontrastmittels (Abb. 20a). KM-Depot im linken Ventrikel (Abb. 20b).

4.4. GRUPPE III

4.4.1. Kriterien zur Einordnung in die Gruppe III

Die Koronarfisteln sind - wie die in den Gruppen I und II - kleinkalibrig. Ähnlich wie bei den Patienten mit Myokardinfarkt sind es zumeist einzelne Kanälchen, über die Kontrastmittel aus den Koronararterien direkt durch das Myokard bzw. die Vorhofswandung frei in die jeweilige Herzhöhle abfließt.



Abb. 21 a



Abb. 21 b



Abb. 21 c

Abb. 21: Linke Koronararterie im zweiten schrägen Durchmesser. Fistel vom R. interventr. ant. in den linken Ventrikel. Vor Beginn des KM-Austritts (Abb. 21 a). Das Kontrastmittel verteilt sich dann schnell in den linken Ventrikel (Abb. 21 b u. c).

4.4.2. Patientengut

Diese Gruppe umfaßt fünf Patienten, darunter drei Männer und zwei Frauen.

4.4.3. Ergebnisse der Koronarographie

Da drei Patienten mehrfache Fisteln hatten, sind sie entsprechend den aufgestellten Einteilungskriterien auch in anderen Gruppen vetreten.

Beide weiblichen Patienten (G.L. und M.M.) hatten Mitralklappenfehler und Koronarfisteln ausgehend vom Ramus circumflexus mit Abfluß durch einen intraatrialen Thrombus in den linken Vorhof (s. Gruppe I)
Bei Patientin G.L. lagen außerdem zwei weitere Koronarfisteln vom Ramus interventricularis in den linken Ventrikel und von der rechten Koronararterie in den rechten Ventrikel vor.
Die andere Patientin hatte eine weitere Fistel vom Ramus interventricularis ebenfalls mit Abfluß in den linken Ventrikel.

Ein Patient (H.K.) hatte außer einer kleinen Koronarfistel der A.coronaria dextra mit Abfluß in den rechten Ventrikel eine großlumige kongenitale Fistel des Ramus interventricularis posterior der rechten Koronararterie, die in den linken Ventrikel mündete. - vgl. Abb. 28 und 29!

Bei den Patienten mit einfacher Koronarfistel (K.J. und H.E.) war der Ramus interventricularis anterior Ausgangspunkt und Abflußgebiet war in beiden Fällen der linke Ventrikel.

Im Überblick faßt Tabelle 17 die Koronarfisteln der Gruppe III zusammen :

Tabelle 17: Ursprung und Abflußgebiete der Koronarfisteln der Gruppe III

betroffene Koronararterie	Drainagegebiet
A. coronaria dextra	rechter Ventrikel
A. coronaria dextra	rechter Ventrikel
R. interventricularis anterior	linker Ventrikel
R. interventricularis anterior	linker Ventrikel
R. interventricularis anterior	linker Ventrikel
Ramus circumflexus	linker Ventrikel

Zwei Fisteln der rechten Koronararterie sind arteriovenöse Koronarfisteln mit Abfluß in den rechten Ventrikel.
Die anderen vier stellen links-links Shunts dar, die alle von der linken Koronararterie ausgehen und in den linken Ventrikel münden.

Bei einem Patienten (K.J.) lagen zwei Koronarographiefilme vor, die in einem Zeitabstand von 15 Monaten aufgezeichnet worden waren. Untersuchungsindikation waren in beiden Fällen pektanginöse Beschwerden.
Anläßlich der ersten Untersuchung wurde eine Koronarfistel des Diagonalastes des Ramus interventricularis in den linken Ventrikel festgestellt.
Bei der zweiten Koronarographie 15 Monate später war diese Fistel auch in unterschiedlichen Projektionen nicht mehr nachweisbar! - vgl. Abb. 22 und 23.

Es konnte auf diese Weise außer bei Patient E.I. (Gruppe II)

bei einem zweiten Patienten, bei dem eine weitere später angefertigte Koronarographie zum Vergleich vorlag, der Spontanverschluß einer kleinen Koronarfistel nachgewiesen werden.

Während bei dem Patienten mit Myokardinfarkt die Koronarfistel bereits nach 24 Stunden und anläßlich einer weiteren Kontrolle auch nach drei Wochen nicht mehr vorhanden war, konnten im Falle des Patienten K.J. zu Zeitpunkt und Dauer des Fistelverschlusses wegen des vergleichsweise großen zeitlichen Abstandes der beiden Untersuchungen keine genauen Angaben gemacht werden.

Im Rahmen dieser Arbeit wurden bei 22 Patienten Koronarfisteln diagnostiziert.
Bei drei von ihnen konnten spätere Wiederholungs- oder Kontrollkoronarogaphien zum Vergleich herangezogen werden.
In keinem Fall war die Koronarfistel später noch einmal zu sehen:

Bei Patientin A.R. (Gruppe IV) war auf diese Weise der Operationserfolg nachweisbar (Ligatur einer kongenitalen Fistel vom Ramus circumflexus in den Sinus coronarius und dreifacher Bypass), bei den anderen beiden Patienten die Spontanobliteration einer kleinen Koronarfistel.

4.4.4. Kasuistik III

Patient K.J., 55 Jahre, männlich.
Der Patient kam im Oktober 1979 wegen pektanginösen Beschwerden, die sich im Laufe des vorangegangenen Jahres zunehmend bemerkbar gemacht hatten, zur Aufnahme in die Klinik.
Sowohl unter Belastung als auch in Ruhe empfand er ein retrosternales Brennen und hatte Schmerzen im gesamten Brustbereich, die in die Schulter und beide Arme ausstrahlten.

Erst ein halbes Jahr zuvor hatte er einen inferioren Myokardinfarkt erlitten. Bereits 6 Tage nach diesem Ereignis trat ein Reinfarkt ein.
Anamnestisch waren außerdem eine Lungentuberkulose und eine Lungenembolie nach einer Meniskusoperation bekannt. Wegen eines zervikalen Bandscheibenvorfalls war er 1967 operiert worden, und wegen eines Bandscheibenvorfalls bei L 4/5 war ein Jahr zuvor eine Nukleotomie vorgenommen worden.

Status präsens: 55-jähriger leicht adipöser Patient in gutem Allgemeinzustand. Er wog 81 kg bei einer Körpergröße von 180 cm. Haut und Schleimhäute waren unauffällig. Es lagen keine peripheren Ödeme vor. Alle arteriellen Pulse waren gut palpabel. Die Lunge zeigte sowohl bei der körperlichen Untersuchung als auch bei der Röntgenaufnahme keinen pathologischen Befund. Über dem Erb'schen Punkt konnte man ein diskretes Systolikum hören.
Der Blutdruck betrug 130/85 mm Hg bei einer Ruhepulsfrequenz von 80/min.
Mit Ausnahme des enddiastolischen Druckes im linken Ventrikel, der mit 15 mm Hg einen erhöhten Wert aufwies, lagen unter Ruhebedingungen alle anderen bei der Herzkatheteruntersuchung ermittelten hämodynamischen Parameter im Normbereich.

Unter Belastung mit 50 Watt über 6 Minuten erreichte der mittlere Pulmonalarteriendruck mit 35 mm Hg einen deutlich pathologischen Bereich.

Ergebnisse der Angiokardiographie:
Ventrikulographie: Darstellung eines normal großen linken Ventrikels, der zu Beginn der Untersuchung mehrere Extrasystolen zeigte. Die Kontraktilität war normal.

Koronarographie der linken Koronararterie: Neben einer 50% -igen Abgangsstenose des Ramus circumflexus, war eine weitere Abgangsstenose eines Diagonalastes zu erkennen. Außerdem bestand eine Fistelverbindung zwischen dem Ramus interventricularis anterior und dem linken Ventrikel.

Koronarographie der rechten Koronararterie: Die A.coronaria dextra war ohne pathologischen Befund.



Abb. 22a



Abb. 22 b



Abb. 22 c

Abb. 22: Patient K.J., 55 Jahre, männlich.
Linke Koronararterie im zweiten schrägen Durchmesser. Fistel vom R. interventr. ant. in den linken Ventrikel. Vor Darstellung der Fistel (Abb. 22 a). Zunächst ist im Bereich der Fistelöffnung (Abb. 22 b - großer Pfeil) ein kleines KM-Depot zu erkennen (Abb. 22 b - kleiner Pfeil), das sich im Kavum schnell verteilt (Abb. 22 c).



Abb. 23: Patient K.J. - 15 Monate später.
Linke Koronararterie im zweiten schrägen Durchmesser.
Die Koronarfistel ist jetzt nicht mehr nachweisbar.

4.5. GRUPPE IV

4.5.1. Kriterien zur Einordnung in die Gruppe IV

Einzelne - im Gegensatz zu den Koronarfisteln der Gruppen I - III - relativ großlumige Shuntverbindungen.

Abb. 24a



Abb. 24 b



Abb. 24 c

Abb. 24: Linke Koronararterie im zweiten schrägen Durchmesser. Fistel des R. interventr. ant. in die A.pulmonalis. Das Kontrastmittel tritt aus einem kleinen proximal gelegenen Nebenast des Ramus interventricularis aus (Abb. 24 a). Zunächst stellt sich ein umschriebenes KM - Depot in unmittelbarer Nähe dar (Abb. 24 b). Schneller Abfluß des Kontrastmittels in die A.pulmonalis (Abb. 24 c)



Abb. 25a



Abb. 25b



Abb. 25c

Abb. 25: Linke Koronararterie in lateraler Projektion. Fistel des R. interventr. ant. in die A. pulmonalis. Vor Darstellung der Fistel (Abb. 25a). Das Kontrastmittel tritt aus dem erweiterten Konusast des Ramus interventricularis anterior aus (Fisteläffnung - Pfeilmarkierung in Abb. 25b). Im weiteren Verlauf stellt sich der Pulmonalishauptstamm dar (Abb. 25c).



Abb. 26a

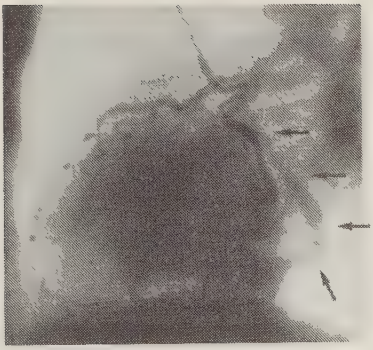

Abb. 26b



Abb. 26c

Abb. 26: Linke Koronararterie in lateraler Projektion.
Fistel des Ramus circumflexus in den Sinus coronarius.
Vor Darstellung der Fistel (Abb. 26a). Durch die Shuntverbindung kommt es zur gleichzeitigen Anfärbung der Koronararterien und der venösen Gefäße (Abb. 26b). Die arterielle Phase ist fast beendet; Darstellung des Sinus coronarius und der Herzvenen (Abb. 26c).

Abb. 27a



Abb. 27b



Abb. 27 c

Abb. 27: Linke Koronararterie im ersten schrägen Durchmesser. Gleiche Fistel wie in Abb. 26.
Der Sinus coronarius ist mit kleinen Pfeilen markiert (Abb. 27 a - c). Mündung des Sinus coronarius in den rechten Ventrikel (großer Pfeil - Abb. 27 c).

4.5.2. Patientengut

Zur Gruppe IV gehören zwei Männer und drei Frauen mit einem Durchschnittsalter von 55,6 Jahren.

4.5.3. Ergebnisse der Koronarographie und klinische Befunde

Bei diesen fünf Patienten handelt es sich um kongenitale Koronarfisteln, die im allgemeinen Teil der Ergebnisse (Kap. 4.1.) in der Gegenüberstellung von kongenitalen und erworbenen Koronarfisteln bereits in einigen Punkten vorgestellt wurden, sodaß die anatomischen Verhältnisse, wie Ursprung und Drainagegebiet, sowie die Häufigkeit ihres Auftretens in Hinblick auf die Gesamtzahl der Untersuchungen und der Patienten an dieser Stelle nicht noch einmal gesondert aufgeführt werden.

Vier Patienten hatten eine einfache Koronarfistel, ein Patient (H.K. -s. a. Gruppe III) eine doppelte.

Vier der fünf kongenitalen Fisteln mündeten in die vor der Lungenstrombahn gelegenen Kreislaufabschnitte und waren somit arteriovenöse Shuntverbindungen.

Bei zwei Patienten wurde die Fistel operativ beseitigt.
Sie war aber in keinem Fall die ausschlaggebende Operationsindikation. Einmal wurde sie anläßlich einer Herzklappenoperation bei kombiniertem Mitralvitium, das andere Mal im Rahmen einer Bypassoperation ligiert.

In einem weiteren Fall war die Fistelligatur bei Klappenersatz wegen eines kombinierten Mitralvitiums geplant; die Fistel konnte intraoperativ aber nicht gefunden werden.

Bei einem vierten Patienten war beschlossen worden, die Koronarfistel anläßlich einer Bypassoperation zu ligieren.
Zum Zeitpunkt der Auswertung und Sichtung des Materials für diese Arbeit stand der Eingriff noch aus.

Bei der Patientin A.R. wurde auf Grund weiterhin bestehender pektanginöser Beschwerden neun Monate später erneut eine Koronarographie durchgeführt.
Außer einem subtotalen Verschluß distal der Einmündungsstelle des Bypasses war gegenüber der Erstuntersuchung festzustellen, daß die Fistelverbindung nicht mehr nachweisbar war.
Damit konnte der Operationserfolg im nachhinein dokumentiert werden.

Tabelle 18 faßt die klinischen Befunde zusammen und zeigt die wichtigsten angiokardiographischen Ergebnisse.

Tabelle 18: Angiographische und klinische Befunde bei den Patienten der Gruppe IV

	H. K.	A. R.	M. H.	R. K.	I. S.
Alter	60	49	58	61	50
Fistel von in	A. coron. dextra li. Ventrikel	R. circumflexus Sinus coronar.	R. interv. ant. A. pulmonalis	R. interv. ant. A. pulmonalis	R. interv. ant. re. Ventrikel
A - Hypokinesie	—	—	—	+	—
Gefäßstenosen	+	+	—	+	—
Klappenfehler	—	—	+	—	+
Herzgeräusche	syst. (Erb)	syst. (apikal)	syst. - diast.	—	—
Müdigkeit	—	—	+	—	—
Dyspnoe	+	+	+	—	—
Herzvergrößerung	—	—	—	—	—
Angina pectoris	+	+	—	+	—
Infarkt	—	—	—	+	—
vermehrt pulmonale Infekte	—	—	+	—	—
Endokarditis	—	—	—	—	—

4.5.4. Kasuistik IV

Patient H.K., 60 Jahre, männlich.
Seit etwa 6 Monaten hatte der Patient mit zunehmender Häufigkeit Schmerzen in der Herzgegend, die er als Brennen und Wundgefühl charakterisierte.
Diese Schmerzen traten in der Regel bei leichter Belastung, zum Teil auch bereits in Ruhe auf und strahlten in den linken Arm aus. Im Zusammenhang damit empfand er Luftnot und hatte häufig auch Herzstolpern bemerkt.

Anamnestisch waren eine Hepatitis und Malaria bekannt. Außerdem hatte er seit 15 Jahren eine Colitis ulcerosa. In den letzten zwei Jahren waren erhöhte Blutdruckwerte gemessen worden. Des weiteren bestand eine Hyperlipoproteinämie.

Status präsens: 60-jähriger Patient in gutem Allgemeinzustand. Bei einer Körpergröße von 168 cm lag das Gewicht bei 58 kg. Der Blutdruck betrug 130/80 mm Hg. Der Puls war rhythmisch mit der gleichen Anzahl von 68/min zentral und peripher.
Die Lunge zeigte sowohl bei der körperlichen Untersuchung als auch auf der Röntgenaufnahme keinen pathologischen Befund.
Über dem Erb'schen Punkt konnte man ein diskretes, nicht fortgeleitetes Systolikum hören.
Alle Pulse waren an den üblichen Stellen gut palpabel.
Ein Belastungs-EKG mußte bei 40 Watt bereits nach 1,5 Minuten wegen starker pektanginöser Beschwerden abgebrochen werden.
Zunächst bestand der Verdacht auf Myokardinfarkt, der sich aber sowohl elektrokardiographisch als auch laborchemisch nicht bestätigte.

Ergebnisse der Angiokardiographie:
Ventrikulographie: Zur Darstellung kam ein normal großer linker Ventrikel mit prominenter Papillarmuskulatur und einem Mitral-

klappenprolaps.

Koronarographie der linken Koronararterie: Neben einer längerstreckigen Stenose von ungefähr 50% im proximalen Drittel des Ramus interventricularis anterior fand sich ein subtotaler Verschluß am Abgang der beiden ersten Diagonaläste. Außerdem hatte der Ramus circumflexus im proximalen Drittel eine geringe Einengung.

Koronarographie der rechten Koronararterie: Die A.coronaria dextra stellte sich als Gefäß ohne umschriebene Einengungen dar. Es fanden sich zwei Fisteln, über die Kontrastmittel einmal vom Ramus interventricularis posterior in den linken Ventrikel abfloß, sowie eine weitere vom Ramus marginalis mit Kommunikation zum rechten Ventrikel.

Abb. 28a

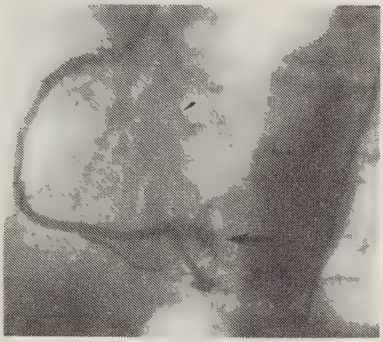

Abb. 28 b



Abb. 28 c

Abb. 28: Rechte Koronararterie im zweiten schrägen Durchmesser. Fistel der A. coronaria dextra in den linken Ventrikel. Vor Darstellung der Fistel (Abb. 28 a). Die Fisteläffnung liegt in der Peripherie des Ramus interventricularis posterior (Abb. 28 b). Kontrastmittelabfluß in den linken Ventrikel (Abb. 28 c).

Abb. 29 a

Abb. 29 b



Abb. 29 c

Abb. 29 d

Abb. 29: Rechte Koronararterie im ersten schrägen Durchmesser. Gleiche Fistel wie in Abb. 28.
Austrittsstelle des Kontrastmittels aus dem Ramus interventricularis posterior (Abb. 29 a). Schneller Abfluß einer größeren KM-Menge in den linken Ventrikel, der schließlich fast vollständig angefärbt ist (Abb. 29 b - d).

5. DISKUSSION

5.1. DEFINITION "KORONARFISTEL"

Es gibt keine einheitliche Definition der Koronarfistel.
De NEF et al. (76) definieren als kongenitale Koronarfistel eine abnorme Verbindung zwischen den Koronararterien oder eines oder mehrerer ihrer Nebenäste in eine Herzhöhle oder die A.pulmonalis.
Diese Definition schließt Verbindungen zwischen Koronararterien einerseits und der V.cava, dem Sinus coronarius oder weiteren Blutgefäßen auf der anderen Seite, die von der Mehrzahl der Autoren ebenfalls zu den Koronarfisteln gerechnet werden, aus (5, 14, 15, 33, 42, 44, 45, 55, 64, 66, 69, 74, 80, 83, 84, 110).
EFFLER et al. (32) zählen selbst die Ursprungsanomalie der Koronararterien aus der A.pulmonalis - bezeichnet als BLAND-WHITE-GARLAND-Syndrom - zu den Koronarfisteln. Damit befinden sie sich aber im Gegensatz zur allgemein üblichen Voraussetzung eines normalen Ursprungs der Koronararterien.

Zu den arteriovenösen Koronarfisteln gehören nur diejenigen Kurzschlußverbindungen, die in eine Vene (z.B. Vena cava superior, Sinus coronarius oder eine Herzvene) münden (49).
Eine direkte Verbindung zwischen einer Koronararterie und der A.pulmonalis stellt strenggenommen eine interarterielle Fistel dar, auch wenn ein Abschnitt des Hochdrucksystems mit dem Niederdrucksystem unter Ausschaltung des Kapillarbettes kommuniziert.
In der Literatur über Koronarfisteln wird jedoch auch dann von arteriovenösen Fisteln gesprochen, wenn diese in das rechte Herz oder die A.pulmonalis drainieren (42, 55, 76, 80).

Grundlage der eigenen Arbeit ist folgende Definition der Koronarfistel:

Bei normalem Ursprung der Koronararterien liegt eine anomale Verbindung einer oder mehrerer Koronararterien mit den Herzhöhlen oder den Gefäßen der Umgebung vor.
Bei Abfluß in einen Abschnitt des Kreislaufsystems, der venöses Blut enthält, wird - wie allgemein in der Literatur üblich - von arteriovenösen Koronarfisteln gesprochen.

5.2. ANATOMIE DER KORONARFISTELN

In den meisten Fällen haben Koronarfisteln eine einzelne Abgangsöffnung aus der betroffenen Koronararterie und ebenso eine einzelne Mündungsöffnung (64, 66, 75, 104).
Sie gehen in der Regel an einer beliebigen Stelle der Koronararterie oder einer ihrer Nebenäste gleichfalls als "zusätzliches Gefäß" ab (21).
Zum anderen gibt es terminale Fisteln, die im Bereich der Herzspitze gleichsam als Verlängerung des eigentlichen Gefäßes von der Herzoberfläche durch das Myokard direkt in die Ventrikel abfließen (21, 42).

Die Größe reicht von kleinsten Kanälchen, die nur mit Hilfe der Koronarographie nachweisbar sind (33, 57, 74) - wie sie vor allem bei den Patienten der Gruppen II und III zu finden sind - bis zu Verbindungen, die zu großen Shuntvolumina und entsprechenden hämodynamischen Auswirkungen führen. Es wurden Shunts von 4:1 (Herzminutenvolumen Pulmonalkreislauf : Systemkreislauf) beschrieben (42).
SEBENING et al. (104) berichten von einer 44-jährigen Patientin mit einer Koronarfistel der rechten Koronararterie mit einem Fisteldurchmesser von 5 - 6 cm. Bereits auf der p.a. Thoraxaufnahme war diese Fistel erkennbar, da sie die rechte Herzkontur überragte und als kurzbogige Vorbuckelung gegen die Lunge einen auffälligen und ungewöhnlichen Befund darstellte.

Manche Fisteln bestehen aus einer Vielzahl kleiner Gefäße, die entweder dicht nebeneinanderliegend verlaufen (8, 33) oder imponieren als plexusartige Gefäßknäuele, die meistenteils in die Herzhöhlen abfließen (16, 22, 91, 97, 111).
Diese netzartigen Strukturen sind zum Teil so ausgeprägt, daß sie auch als hämangiomartig beschrieben wurden (17, 45).

Diese multiplen geflechtähnlichen Koronarfisteln sind vor allem dann zu finden, wenn ihrer Entstehung intrakardiale Tumoren (63, 70, 74) oder Thromben (16, 22, 88, 109, 111) als Ursache zu Grunde liegen, wie dies in der vorliegenden Arbeit bei den Patienten der Gruppe I der Fall ist.

Bei den kongenitalen Koronarfisteln, die in den meisten Fällen aus einer einzelnen, größeren Verbindung bestehen, sind die Koronararterien im Bereich zwischen ihrem Ursprung aus der Aorta und der Abgangsstelle der Koronarfistel in charakteristischer Weise verändert : Der den Fisteln vorgeschaltete Abschnitt der Koronararterien ist dilatiert und geschlängelt.
Das Ausmaß der Dilatation steht in direktem Zusammenhang mit der Shuntgröße (66).
Bei sehr kleinen Shuntvolumina mag die betroffene Koronararterie unter Umständen kaum erweitert sein (78).
VERANI et al. (119) stellen den Fall eines zwei Tage alten Kindes mit einer Koronarfistel ausgehend von der rechten Koronararterie mit Abfluß in den rechten Ventrikel vor, wobei die Koronararterie selbst einen Durchmesser von knapp 5 cm aufwies. Die Fistelmündung hatte dagegen nur eine lichte Weite von etwa 0.5 cm.
CASTENADA et al. (20) berichten von einem anderen Fall, bei der eine ebenfalls extrem erweiterte linke Koronararterie als Mediastinalverbreiterung auf der Thoraxaufnahme in Höhe des linken Hilus imponierte, sodaß bei Verbreiterung des Mediastinalschattens neben dem Verdacht auf Lymphome, Perikardzysten, Thymome und andere raumfordernde Prozesse dieser Region auch Koronarfisteln differntialdiagnostisch in Erwägung gezogen werden müssen.
Die Koronararterien sind nicht immer gleichmäßig dilatiert, sondern oft finden sich auch zwischengeschaltete Aneurysmen von zum Teil erheblicher Größe.
Wenn GASUL et al. (42) mit 17 x 23 x 14 cm die Dimensionen

eines solchen Koronaraneurysmas als Beispiel anführen, so handelt es sich hierbei zwar um recht extreme Werte, die aber im Vergleich zu Berichten anderer Autoren (21, 48, 95) nicht als Kuriositäten anzusehen sind (5, 14, 15, 17, 18, 20, 21, 33, 41, 42, 44, 48, 49, 54, 55, 64, 69, 74, 75, 76, 78, 80, 83, 91, 95, 98, 104, 119, 121).

Mit zunehmender Dilatation der Koronararterien kommt es in gleichem Maße zu einer weiteren charakteristischen Veränderung.
In fast allen Fällen, in denen der vor dem Fistelabgang gelegene Koronararterienabschnitt erweitert ist, kommt es gleichzeitig zu einem geschlängelten Verlauf des betroffenen Gefäßes (14,20, 41, 55, 69, 74 - 76, 82, 91, 95, 98, 110, 113, 119, 121).
Dilatierte Koronararterien ohne Schlängelung sind ebenfalls beschrieben - aber seltener (106). Umgekehrt gibt es gewundene Gefäßverläufe ohne Erweiterungen (54).
In manchen Fällen ist nur der unmittelbar vor Abgang der Fistel gelegene Anteil einer Koronararterie betroffen (80). In der Regel ist aber, sofern bei entsprechend großem Shuntvolumen das Gefäß bereits dilatiert ist, der gesamte Koronararterienabschnitt vom Ursprung aus der Aorta bis zum Abgang der Fistel durchgehend betroffen. In ausgeprägten Fällen kann es dabei zu kinkingartigen Verlaufsanomalien kommen (20).
ROSE (95) beschreibt den Fall eines 62-jährigen Mannes mit plötzlichem Herztod, bei dem sich bei der anschließend durchgeführten Obduktion Koronarfisteln ausgehend von allen drei Hauptgefäßen fanden. Die Koronararterien selbst waren deutlich erweitert und fielen weiterhin auf durch die ausgeprägte Schlängelung, so daß die Herzoberfläche teilweise bedeckt war durch ein Schlingenkonvolut dilatierter, mobiler Herzkranzgefäße.

5.3. HÄUFIGKEIT VON KORONARFISTELN

In den vielen Fallberichten über Patienten mit Koronarfisteln oder den statistischen Arbeiten zu diesem Komplex sind bereits viele Einzelprobleme und Details behandelt worden wie Morphologie, Ätiologie, Pathogenese, Pathophysiologie, Diagnostik, Symptomatik u.v.m. Über die Häufigkeit bestimmter Symptome in Abhängigkeit vom Alter des Patienten, Größe und Verlauf der Fisteln gibt es umfangreiches Material.

Im Gegensatz dazu ist das Zahlenmaterial über das Auftreten von Koronarfisteln selbst spärlich, und es überwiegen allgemein gehaltene Angaben:"Rarität"(SEBENING et al. 104 - 1970),"selten" (de NEF et al. 76 - 1971).

Viele Autoren verweisen auf die Bedeutung der Koronarographie, mit der man bereits viele Koronarfisteln entdeckt habe und, wie die zunehmende Verbreitung der Methode erwarten lasse, noch entdecken werde, die dem Nachweis durch andere Methoden (Auskultation, Oxymetrie)oft entgehen (33, 74).

Man sieht deshalb insbesondere zur Zeit der Einführung der Koronarographie oft allgemeine Häufigkeitsangaben versehen mit Zusätzen wie "selten - zunehmende Bedeutung" (33, 74) oder "Koronarfisteln können nicht mehr länger als Seltenheit betrachtet werden" (75) bis hin zu "kongenitale Koronarfisteln sind nicht selten" (ROSE 95 - 1978).

Sofern es überhaupt exakte Zahlen gibt, besteht teilweise die Schwierigkeit der Vergleichbarkeit mit denen der eigenen Arbeit, da Koronarfisteln meistens summarisch ohne Unterscheidung zwischen kongenitalen und erworbenen Koronarfisteln behandelt werden.

Wie die eigenen Zahlen und auch die aus Arbeiten, die eine Zuordnung kongenital - erworben erlauben, zeigen, besteht nämlich ein Unterschied in der Häufigkeit von 1 : 3.

Dieses Zahlenverhältnis ist in der folgenden Abbildung graphisch wiedergegeben:

Abb. 30: Häufigkeit von kongenitalen und erworbenen Koronarfisteln bei den eigenen Patienten und denen verschiedener Autoren

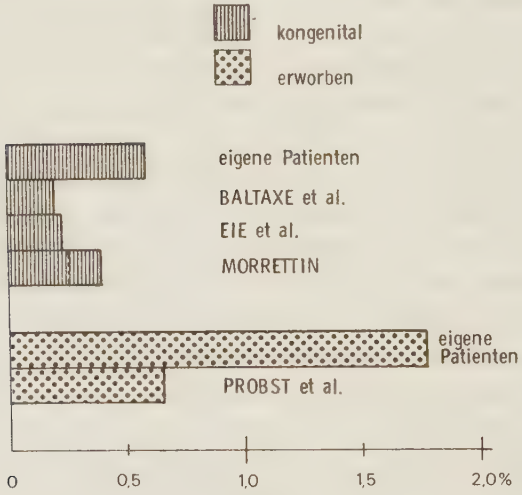

Neben zahlreichen Fallberichten gibt es die Arbeiten von COLMAN et al. (57) mit 507 und BOCHNA et al. (55) mit 20 Patienten, die Angaben über die relative Häufigkeit von Mitralklappenfehlern, Vorhofthromben und Koronarfisteln in ihrem Patientengut machen. Dies ist in Abb. 31 auf der folgenden Seite dargestellt.

Abb. 31: Vergleich der relativen Häufigkeiten von Mitralklappenfehlern, Vorhofthromben und Koronarfisteln bei dem eigenen Patientengut und dem der Literatur

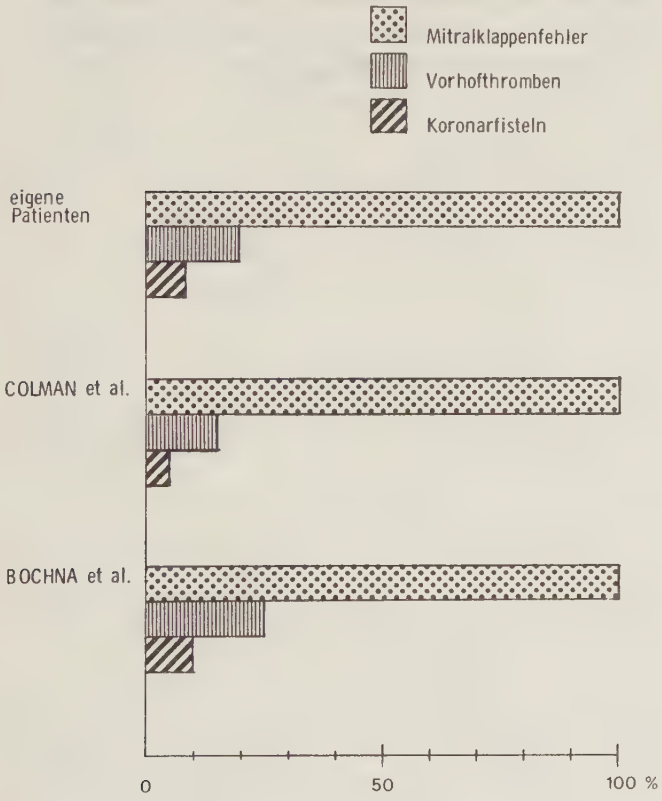

Während die in Abb. 30 aufgeführten Arbeiten zwischen 1971 und 1977 veröffentlicht wurden und die dazugehörigen Ergebnisse demnach Untersuchungen entstammen, die entsprechend früher stattgefunden haben müssen, wurden die Untersuchungen für die eigene Arbeit im Zeitraum 1979 bis 1982 durchgeführt.
Die Diskrepanz zwischen den eigenen Zahlen und den aus der Literatur angeführten Werten mag unter Umständen damit zu erklären sein, daß die Koronarographie in der Zwischenzeit fortlaufende technische Verbesserungen erfahren hat und außerdem die zunehmende Erfahrung mit dieser Methode ein sichereres Erkennen auch kleiner Details ermöglicht.

5.4. ÄTIOLOGIE DER KORONARFISTELN

Die folgende Zusammenfassung gibt die bis zum jetzigen Zeitpunkt in der Literatur und in der eigenen Arbeit beschriebenen Ursachen für das Entstehen von Koronarfisteln wieder. Sie ist gleichzeitig der Versuch einer Systematik der erworbenen Koronarfisteln.

TRAUMATA	- penetrierend	(18, 92)
	- nichtpenetrierend	(36, 51, 74)
TUMOREN	- Thromben	(23, 49, 61, 109, 111)
	- Myxom	(70)
	- Hamarthom	(40)
	- Hämangiom	(114)
	- Angiosarkom	(63)
INFARKT		(46, 47, 97)
OP-FOLGE		(46, 51, 112, 120)

5.5. KONGENITALE ODER ERWORBENE KORONARFISTEL ?

Angesichts der Komplexität der Koronarfisteln in Hinblick auf pathologisch-anatomische Gegebenheiten, Hämodynamik, Ätiologie, Symptomatik, Altersverteilung und viele andere Merkmale ist es nicht immer möglich, sie eindeutig als kongenital oder erworben zu bezeichnen. Dieses spiegelt sich bei der Eingruppierung mancher Patienten in die Gruppe III wider.
Im Folgenden sollen die Kriterien aufgezeigt werden, die es schließlich ermöglichen, Koronarfisteln der einen oder anderen Kategorie zuzuordnen. Im Anschluß daran soll an Hand der aufgestellten Merkmale erklärt werden, warum die Mehrzahl der in der Gruppe III zusammengefaßten Koronarfisteln eher den erworbenen als den kongenitalen Fistelverbindungen zuzurechnen sind.

5.5.1. Alter

Nahezu eindeutig ist die Zuordnung bei Diagnose einer Koronarfistel, wenn sie bei einem Neugeborenen festgestellt wird.
In Hinblick auf eine Vielzahl von Arbeiten über Koronarfisteln nach sowohl penetrierenden (18, 92) als auch nach stumpfen, nicht-penetrierenden (36, 74) Thoraxtraumen sollte man auch mit der Möglichkeit geburtstraumatischer Genese von Koronarfisteln rechnen, auch wenn bis jetzt darüber noch nicht berichtet worden ist.

Das folgende Diagramm zeigt die Altersverteilung bei 124 Patienten mit kongenitalen und 34 Patienten mit erworbenen Koronarfisteln, wobei Traumata als Ursache nicht mit berücksichtigt wurden, um einen Überblick über die Altersverteilung bei erworbenen , aber nicht durch äußere Gewalteinwirkung entstandenen, Koronarfisteln zu gewinnen.
Grundlage sind die unten aufgeführten 29 Artikel über kongenitale und 13 weitere über die erworbenen Koronarfisteln.

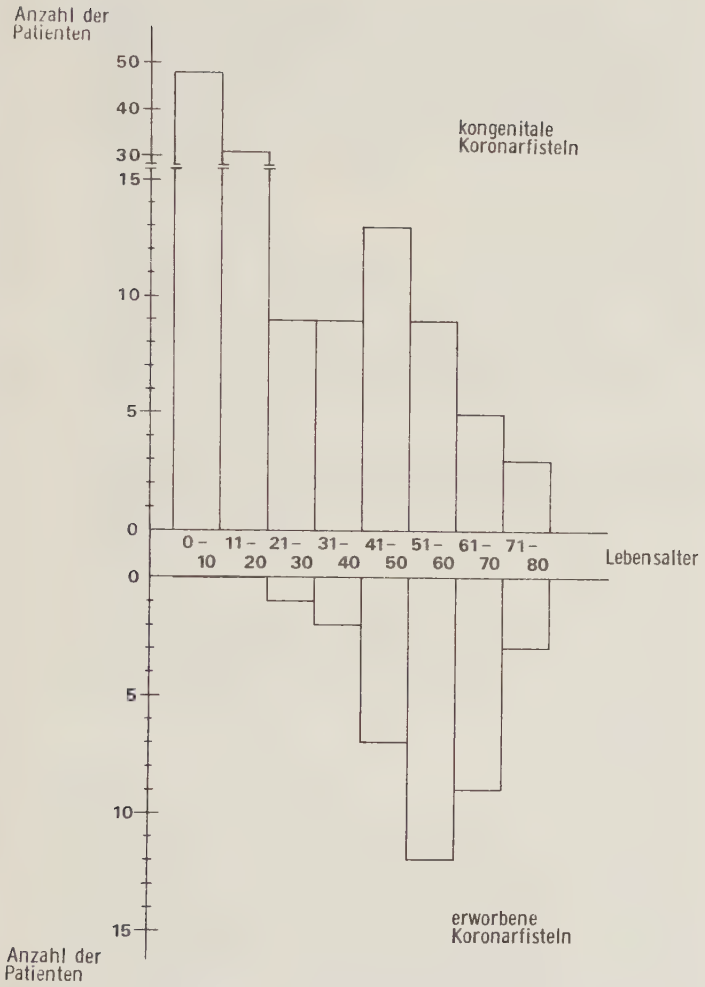

Abb. 32: Altersverteilung von 124 Patienten mit kongenitalen und 34 Patienten mit erworbenen Koronarfisteln

Artikel über kongenitale Fisteln: 5, 8, 14, 15, 17, 21, 33, 36, 37, 41, 42, 48, 55, 57, 64, 67, 74, 75, 78, 80, 83, 84, 91, 98, 102, 104, 118, 119, 121)
Artikel über erworbene Fisteln: 16, 22, 23, 47, 51, 57, 61, 63, 70, 87, 97, 109, 111)

Zwei Drittel der kongenitalen Koronarfisteln verteilen sich auf die beiden ersten Lebensdekaden. Im Gegensatz dazu sind die erworbenen Fisteln in der Altersspanne von 0 - 20 Jahren überhaupt nicht beschrieben und nehmen ab der dritten Lebensdekade mit steigendem Alter zu, um dann ab 60 Jahren parallel zur sinkenden Häufigkeit der Koronarangiographie ebenfalls wieder abzufallen.
Kongenitale Koronarfisteln sind in der Regel von einem Herzgeräusch begleitet, während bei den erworbenen Fisteln die Shuntvolumina derart klein sind, daß es zu keinem auskultatorisch erfaßbaren Phänomen kommt. Außerdem sind sie als "Begleitphänomene" anderer Grunderkrankungen wie Herzinfarkt oder Mitralvitien mit Bildung intrakardialer Thromben anzusehen, so daß ihre Zunahme ab dem 20. Lebensjahr mit dem allgemeinen Anstieg der Morbidität erklärt werden kann. Die kongenitalen Fisteln werden auf Grund des Herzgeräusches mit hoher Wahrscheinlichkeit anläßlich irgendeiner Untersuchung während der ersten Lebensjahre entdeckt. Dagegen sind Entstehung und Diagnosestellung der erworbenen Fisteln abhängig vom Auftreten anderer Erkrankungen, die eine Indikation zur Koronarographie darstellen, der für gewöhnlich einzigen Methode zur Erfassung dieser Art von Koronarfisteln.

5.5.2. Ursprung
Häufiger als von der linken gehen die kongenitalen Koronarfisteln von der rechten Koronararterie ab.
GALIOTO et al. (41) geben ein prozentuales Verhältnis von 61 % (rechte) : 39 % (linke) Koronararterie an. GASUL et al. (42) haben exakt die gleichen Werte.
Die vergleichbaren Zahlen bei UPSHAW (118) liegen bei 62.5 % 37.5 %.

Deutlicher fällt der Unterschied bei den erworbenen Koronarfisteln aus, die überproportional häufig von der linken Koronar-

arterie ausgehen.
Aus 13 Arbeiten (16, 22, 23, 47, 51, 57, 61, 63, 70, 87, 97, 109, 111), bei denen erworbene Koronarfisteln Gegenstand der Erörterung waren, ergibt sich bei der Zusammenstellung der Fistelabgänge von den einzelnen Koronararterien folgende Häufigkeitsverteilung :

rechte Koronararterie : 8

linke Koronararterie : 50	-	Ramus circumflexus	40
	-	Ramus interventr.ant.	3
	-	Hauptstamm	7

Das entspricht einem Verhältnis von 86 % (links) : 14 % (rechts), wobei sehr häufig der Ramus circumflexus Ursprungsgefäß erworbener Koronarfisteln ist.

5.5.3. Abflußgebiete
Hierbei gibt es ebenfalls deutliche Unterschiede zwischen kongenitalen und erworbenen Koronarfisteln.
In vier Arbeiten (42, 66, 75, 118) sind 624 Fälle kongenitaler Koronarfisteln zusammengestellt. -Tab. 19 zeigt, unterteilt nach Autor, in welcher Häufigkeit die kongenitalen Koronarfisteln in die unterschiedlichen Drainagegebiete abfließen.
Mit Ausnahme der Zahlenangaben bei GASUL et al. (42), bei denen der rechte Vorhof gegenüber dem rechten Ventrikel geringfügig häufiger betroffen ist, läßt sich übereinstimmend feststellen, daß bei kongenitalen Koronarfisteln der Shuntanteil am häufigsten in den rechten Ventrikel abfließen. Es folgen mit abnehmender Frequenz der rechte Vorhof, die A.pulmonalis, linker Vorhof und linker Ventrikel. (Bei GASUL et al., McNAMARA et al. und UPSHAW werden Fisteln in den Sinus coronarius und die Vena cava superior bei denen in den rechten Vorhof mitgezählt).
Nur 8.5 % der 624 kongenitalen Fisteln fließen in das linke Herz!

Tabelle 19: Verteilung der kongenitalen Fistelmündungen auf die Herzhöhlen und die benachbarten Gefäße bei verschiedenen Autoren

	LEVIN		GASUL		McNAMARA		UPSHAW	
	%	Anzahl	%	Anzahl	%	Anzahl	%	Anzahl
rechter Vorhof	26	94	36	16	35.4	61	36	23
rechter Ventrikel	41	150	33	15	40.6	70	39	25
linker Vorhof	5	18	6.6	3	5.9	10	4.6	3
linker Ventrikel	3	11	4.4	2	1.8	3	4.6	3
A.pulmonalis	17	63	20	9	16.3	28	15.8	10
Sinus coronarius	7	23	+	+	+	+	+	+
V.cava superior	1	4	+	+	+	+	+	+
INSGESAMT	100	363	100	45	100	172	100	64

+ Fisteln in den Sinus coronarius und die V.cava superior werden bei diesen Autoren zu den Fisteln mit Abfluß in den rechten Vorhof gezählt.

Betrachtet man dagegen die erworbenen Koronarfisteln der oben angeführten 13 Arbeiten, so ergibt sich die folgende Verteilung für die Fistelmündungen:

Tabelle 20: Verteilung der Fistelmündungen von 58 erworbenen Koronarfisteln aus der Literatur auf die Herzhöhlen und die benachbarten Gefäße

rechter Vorhof	3
rechter Ventrikel	1
linker Vorhof	49
linker Ventrikel	5
A. pulmonalis	—
Sinus coronarius	—

Ungefähr 93% der erworbenen Koronarfisteln münden in das linke Herz!

5.5.4. Fistelgröße

Bei der Aufzählung der Unterschiede zwischen den kongenitalen und erworbenen Koronarfisteln weisen SOULEN et al. (109) auch besonders auf den Größenunterschied hin. Sehr kleine Kurzschlußverbindungen in Form kleinster Kanälchen sind eher typisch für erworbene Koronarfisteln (61, 69, 109). Eine Ausnahme sind traumatisch erworbene Koronarfisteln, die so groß sein können, daß es zu hämodynamisch wirksamen Shunts kommt. BRAVO et al. (18)

berichten von einem Fall, bei dem durch Geschoßeinwirkung eine von der rechten Koronararterie in den rechten Vorhof abfließende Koronarfistel entstanden war und bei der der Quotient $Q_p : Q_s$ (HZV Pulmonalkreislauf : HZV Systemkreislauf) bei 2.1 : 1 lag. Im Gegensatz dazu weisen die kongenitalen Koronarfisteln zumeist ein größeres Lumen auf (61, 84, 109); auch kleinere Shunts bei kongenitalen Fisteln sind beschrieben (8, 44, 76).

5.5.5. Hämodynamische Auswirkungen

Aus dem vorhergehend Gesagten ist unmittelbar ersichtlich, daß hämodynamische Veränderungen in aller Regel nur bei den kongenitalen Fisteln (Ausnahme : traumatisch erworbene Koronarfisteln) zu erwarten sind.

Es soll jedoch bereits an dieser Stelle betont werden, daß selbst bei den kongenitalen Koronarfisteln die Shunts überwiegend hämodynamisch bedeutungslos sind (35).

5.5.6. Herzgeräusche

Kongenitale Koronarfisteln führen häufig zu Herzgeräuschen. Oft ist es nur der zufällig erhobene außergewöhnliche Auskultationsbefund, der eine eingehendere Diagnostik veranlaßt und schließlich zur Diagnose "Koronarfistel" führt. (15, 17, 18, 20, 32, 41, 44, 45, 48, 67, 74, 76, 83, 98, 104, 121).

Bei den erworbenen Koronarfisteln kann auf Grund der geringen Dimensionen der fistulösen Verbindungen kein Herzgeräusch entstehen. Allerdings liegen ihrer Entstehung oft Krankheiten zugrunde (Mitralvitien mit folgender Thrombusbildung), die ihrerseits zu pathologischen Auskultationsbefunden führen, so daß unter Umständen auch bei erworbenen Koronarfisteln Herzgeräusche zu finden sind, die aber nicht durch die Fistel selbst, sondern durch die sie bedingende Ersterkrankung hervorgerufen werden.

5.5.7. Symptomatik

Das Auftreten von Symptomen ist abhängig von der Größe des Shunts (75), sowie auch der Zeitdauer seines Bestehens (76).

Selbst viele kongenitale Koronarfisteln bleiben symptomlos (18, 42, 64). Liegen aber andererseits so große Shunts vor, daß es zu charakteristischen Symptomen kommt, so handelt es sich dann um kongenitale Kurzschlußverbindungen. (Auch hier gilt die bereits oben angeführte Ausnahme der traumatisch erworbenen Fisteln).

Die Shunts der erworbenen Koronarfisteln sind zu klein, um Symptome zu verursachen. Andererseits muß man auch in diesem Zusammenhang beachten, daß die Grunderkrankungen, die zur Entstehung von Koronarfisteln führen (Herzklappenfehler, Myokardinfarkt etc.) selbst Beschwerdebilder verursachen, wie sie auch durch die Fisteln verursacht werden (vgl. Kap. 5.6. "Symptomatik")

5.5.8. Begleitende Herzfehler

Bei den kongenitalen Koronarfisteln sind nicht selten auch noch weitere Mißbildungen des Herzens zu verzeichnen (66, 67, 75, 104, 117). Ihre Häufigkeit wird mit bis zu 20% angegeben (75, 104). Dagegen sind bei den erworbenen Koronarfisteln andere kongenitale Herzfehler nicht vermehrt anzutreffen.

5.6. SYMPTOMATIK

In den meisten Fällen bleiben Patienten mit Koronarfisteln symptomfrei (41, 42, 64, 74, 98, 118). Exitus letales als Folge koronarer Fistelverbindungen sind beschrieben (67, 78).

Das Auftreten von Symptomen ist abhängig von Fistelgröße, Abflußgebiet, Patientenalter und Dauer des Bestehens einer Koronarfistel.

5.6.1. Fistelgröße

Bei großlumigen Fisteln, die unter Umständen den überwiegenden Teil der koronaren Blutzufuhr direkt und damit ungenutzt in eine Herzhöhle oder ein benachbartes Gefäß umleiten, wird die Peripherie auf diese Weise im Sinne eines koronaren Stealphänomens ihrer Energiezufuhr beraubt und es stellen sich die entsprechenden klinischen Befundbilder ein (3, 33, 74 - 76, 104, 106).

5.6.2. Abflußgebiet

Bei Drainage in den linken Ventrikel wird die Fistel während der isometrischen Anspannungsphase und der sich anschließenden Kontraktion muskulär verschlossen. Sie öffnet sich erst wieder mit Beginn der Relaxationsphase. Außerdem spielt der sich ständig verändernde Druckgradient eine wichtige Rolle. Während der Anspannungs- und Austreibungsphase besteht, abgesehen von dem mechanischen Verschluß der Fistel, kein zum Kavum hin gerichteter Druckgradient mehr, so daß es bei Koronarfisteln in den linken Ventrikel zu einem diastolisch-phasischen Fluß kommt (17).

Anders dagegen sind die hämodynamischen Verhältnisse bei Koronarfisteln, die in das Niederdrucksystem münden. Selbst beim rechten Ventrikel reicht der intramurale Druck nicht aus, um den Fistelgang während der Systole zu verschließen. Außerdem besteht sowohl systolisch als auch diastolisch ein zum Ventrikel

gerichteter Druckgradient, wodurch es zu einem annähernd kontinuierlichen systolisch-diastolischen Blutfluß kommt (80).
Bei gleichem Fistellumen ist demnach das Shuntvolumen pro Zeiteinheit abhängig vom Ablußgebiet.

5.6.3. Patientenalter

LIBERTHSON et al. (67) haben in einer Arbeit 187 Fälle (13 eigene und 174 Fälle aus der Literatur) von kongenitalen Koronarfisteln zusammengestellt und sie den Altersklassen "jünger als 20 Jahre" (99 Patienten) und "20 Jahre und älter" (88 Patienten) zugeordnet. Bei der durchschnittlichen Shuntgröße bestand kein Unterschied zwischen den beiden Gruppen.
19% der jüngeren Patienten zeigten Symptome oder Komplikationen. Der entsprechende Wert für Patienten ab 20 Jahren liegt bei 63%. Diese Differenz wird erklärt mit der chronischen Volumenbelastung, die in jungen Jahren noch kompensiert werden kann, später jedoch zur Ausbildung manifester Herzinsuffizienzzeichen führt.

De NEF et al. (76) berichten von jungen Patienten mit relativ großen Shuntvolumina, die zunächst symtomfrei blieben und mit Eintritt in die vierte Lebensdekade zunehmend Zeichen der Herzinsuffizienz aufwiesen.
LIBERTHSON et al. (67) fanden innerhalb der Gruppe der älteren Patienten einen signifikanten Unterschied der Shuntgröße zwischen denjenigen Patienten mit und den ohne Symptomatik. Dagegen ließ sich ein Einfluß der Shuntgröße bei den Patienten unter 20 Jahren nicht nachweisen.

5.6.4. Dauer des Bestehens einer Koronarfistel

Es gibt nur wenige Langzeitbeobachtungen bei Patienten mit Koronarfisteln. Im Gegensatz zu heute wurde die überwiegende Mehrheit der Patienten früher operiert oder, sofern man sich entschlossen hatte, nicht operativ vorzugehen, wurde nur selten nach

einiger Zeit nochmals eine Koronarographie durchgeführt oder andere diagnostische Maßnahmen ergriffen.
Bei den kongenitalen Koronarfisteln entspricht das Lebensalter der Patienten ohnehin der Bestehensdauer der Fistel, so daß beide Begriffe nicht unabhängig voneinander betrachtet werden können. Daß Symptome in höheren Altersklassen häufiger zu beobachten sind, beschreibt somit gleichzeitig die Zunahme der Symptome mit längerem Bestehen einer Fistelverbindung.

JAFFE et al. (57) beschreiben in ihrer Zusammenstellung von sieben Patienten, die sie zwischen 3 1/2 und 17 Jahren beobachtet hatten, den Fall eines jungen Mannes mit traumatisch erworbener Koronarfistel. Dieser Patient wurde mit 20 Jahren erstmals und dann zwei weitere Male mit 25 und 37 Jahren gründlich untersucht (körperliche Untersuchung, Thoraxaufnahme, EKG, Herzkatheteruntersuchung, Koronarangiographie). Das Beschwerdebild - leichte Anstrengungsdyspnoe - blieb im Verlauf der 17 Jahre unverändert.

BRAVO et al. (18) berichten von einem ähnlichen Fall, bei dem eine Koronarfistel nicht operativ beseitigt wurde, sondern über einen Zeitraum von 20 Jahren unter klinischer Beobachtung stand. Bei einem 18-jährigen Patienten mit Koronarfistel als Folge einer Geschoßverletzung hatten in der angeführten Zeitspanne zu der von Beginn an bestehenden Dyspnoe sich keine weiteren Symptome entwickelt.

5.6.5. Herzgeräusche

Das häufigste klinische Zeichen einer Koronarfistel sind Herzgeräusche (121).
Zumal bei jungen Patienten, die in der Mehrzahl keine weiteren Symptome zeigen, ist ein Herzgeräusch der oft einzige Hinweis auf eine kardiale Erkrankung (15, 17, 18, 20, 32, 41, 44, 45, 48, 67, 74, 76, 83, 98, 104, 121).

Viele Autoren haben bei der Mehrzahl ihrer Patienten pathologische Auskultationsbefunde erhoben (3, 21, 33, 42, 44, 67, 74, 75, 83, 104).

Meist wird ein kontinuierliches, systolisch-diastolisches Herzgeräusch festgestellt (3, 5, 18, 21, 41, 42, 44, 67, 75, 76, 104, 118, 119, 121).
Das entspricht dem am häufigsten vertretenen anatomischen Befund, bei dem die Koronarfisteln in den rechten Ventrikel oder rechten Vorhof drainieren. Das Blut fließt hierbei sowohl während der Systole als auch der Diastole, wodurch unabhängig von der Herzaktion ein Geräusch entsteht. Oft wird ein solches Herzgeräusch verglichen mit dem "Maschinengeräusch" bei Ductus Botalli apertus, was in einigen Fällen zu entsprechender Operationsindikation geführt hat, so daß dann erst intraoperativ die richtige Diagnose gestellt werden konnte (15, 20, 41, 42, 45, 55, 64, 80, 98, 102, 106).

Im Gegensatz dazu kommt es bei Koronarfisteln, die in den linken Ventrikel abfließen, nur zu systolischen Geräuschen.
Dieser hämodynamische Unterschied zwischen Mündung in den linken oder den rechten Ventrikel ist auch bei der Koronarographie erkennbar.
ELE et al. (33) konnten beobachten, daß das Kontrastmittel in den linken Ventrikel nur in der Diastole abfloß, während der Kontrastmittelabstrom in das rechte Herz zu jedem Zeitpunkt der Herzaktion zu verfolgen war. Nur auf die Systole beschränkte Geräusche wurden auch bei Koronarfisteln in die A.pulmonalis beschrieben (44).
Bei einigen Patienten ist selbst ein Schwirren wahrnehmbar (42, 106), das SEBENING et al. (104) sogar bei vier ihrer fünf Patienten angeben.

5.6.6. Lokalisation der Geräusche

Die puncta maxima der Koronarfisteln sind davon abhängig, in welcher Herzhöhle oder welchem Gefäß die Fistelmündung liegt. Folgende Aufstellung gibt einen Überblick über die Lokalisation maximaler Geräuschwahrnehmung in Abhängigkeit von den unterschiedlichen Drainageorten :

rechter Vorhof : 2.-3. ICR rechts (20, 76, 78)
rechter Ventrikel : 3.-5. ICR links (21, 76, 118, 119, 121)
linker Vorhof : 2.-3. ICR links (98)
linker Ventrikel : 3.-4. (-5.) ICR links (76)
A.pulmonalis : 2.-3. ICR links (44, 76, 98)
Sinus coronarius : 3.-4. ICR links (80)

Schon durch die Auskultation wird unter Umständen die Diagnose einer Koronarfistel gegenüber Ductus Botalli apertus, der am häufigsten in Betracht zu ziehenden differentialdiagnostischen Erkrankung, ermöglicht. Da die Koronarfisteln - sofern sie überhaupt zu einem pathologischen Auskultationsbefund führen - zumeist in den rechten Ventrikel oder den rechten Vorhof abfließen, würde dies am besten im 3.-5. ICR links oder im 2.-3. ICR rechts zu hören sein. Punctum maximum des Ductus Botalli apertus befindet sich hingegen im 2.-3. ICR links.

Von den eigenen 22 Patienten hatten zehn pathologische Auskultationsbefunde.
Darunter befinden sich sieben Patienten der Gruppe I. Bei ihnen sind die Herzgeräusche nicht auf die Koronarfisteln selbst zurückzuführen, sondern sind Folge der Mitralklappenfehler. Außerdem handelt es sich bei den Fisteln dieser Gruppe um sehr feinlumige, kleine Kanälchen, die nicht zu einem auskultatorisch wahrnehmbaren Geräusch führen. -vgl. Gruppen II und III : keiner der Patienten hatte ein Herzgeräusch!

Die übrigen drei Patienten gehören der Gruppe IV an (kongenitale Koronarfisteln). Auch hierunter befindet sich eine Patientin (M.H.) mit einem kombinierten Mitralvitium, so daß man das systolisch-diastolische Herzgeräusch nicht (allein) der Fistel zuordnen kann.

Zwei Patienten von 22 hatten also Herzgeräusche, die als Folge einer Koronarfistel anzusehen sind. Das entspricht einem prozentualen Anteil von 9%.
Beide Patienten hatten ein Systolikum :
Patient H.K. : Fistel der A.coronaria dextra in den linken Ventrikel.
Patient A.R. : Fistel des Ramus circumflexus in den Sinus coronarius.

Angesichts der hämodynamischen Gegebenheiten bei einer Koronarfistel mit Abfluß in das Niederdrucksystem wie bei der zweiten Patientin wäre ein systolisch-diastolisches Herzgeräusch zu erwarten gewesen. Angesichts anderer Arbeiten, die ebenfalls Fälle von Fisteln in den Sinus coronarius beschreiben, stellt dies aber keinen außergewöhnlichen Befund dar.
Unter den sieben Patienten bei MORGAN et al. (74) befand sich ein Patient mit einer Koronarfistel, die in den Sinus coronarius mündete. Auch bei ihm wurde nur ein systolisches Geräusch festgestellt. Ferner führen die Autoren an, daß sich entgegen den Erwartungen nur in sieben von zwölf zuvor beschriebenen Fällen in der Literatur kontinuierliche systolisch-diastolische Herzgeräusche fanden.

Bei den eigenen Patienten war das Herzgeräusch einmal am linken Sternalrand (Fistel in den linken Ventrikel) und das andere Mal an der Herzspitze zu hören (Fistel in den Sinus coronarius).

5.6.7. Differentialdiagnose der Herzgeräusche

Die häufigsten systolisch-diastolische Herzgeräusche verursachenden Herzfehler sind :

Ductus Botalli apertus (41, 42, 45, 55, 64, 78, 80, 98, 102)
Ruptur des Sinus VALSALVAE (41, 42, 45, 55, 78, 80)
Aortopulmonales Fenster (41, 45, 55, 78, 80)
VSD + Aorteninsuffizienz (42, 45, 55, 78, 80, 98)
nach Bypass-OP iatrogen gesetzte arteriovenöse Fistel (112, 120)

Bei den auf die Systole beschränkten Herzgeräuschen handelt es sich um :

erworbene Herzklappenfehler (101, 124)
ASD (101, 124)
VSD (101, 124)
funktionelle Herzgeräusche (124)

5.6.8. Ermüdbarkeit

Bei Koronarfisteln ist vorschnelle Ermüdung bei körperlicher Aktivität ein uncharakteristisches nicht sehr häufig anzutreffendes Symptom.

LIBERTHSON et al. (67) geben die Häufigkeit bei 174 aus der Literatur zusammengestellten Fällen von Koronarfisteln mit 6 % an. Bei UPSHAW (118) sind 9 von 73 Patienten davon betroffen.

Es fällt auf, daß in vielen Fallberichten und Fallzusammenstellungen von Koronarfisteln schnellere Ermüdbarkeit oft bei den jüngeren Patienten gesehen wird (57, 75, 98, 118). Das findet seine Bestätigung bei der Aufstellung von LIBERTHSON et al. (67) : bei den Patienten unter 20 Jahren, von denen 19 % fistelbedingte Symptome oder Komplikationen hatten, lag eine verstärkte Ermüdbarkeit in 4 % der Fälle vor. Für die Patienten ab 20 Jahre liegen die entsprechenden Zahlen bei 63 % und 8 %. Man erkennt den prozentual höheren Anteil dieses Symptoms in der jüngeren Patientengruppe.

5.6.9. Wachstumsstörungen

In der Zusammenstellung kongenitaler Anomalien der Koronararterien findet sich bei KOOPS et al. (64) der Fall eines 15-Monate alten Jungen mit Koronarfistel, der seit Geburt in Bezug auf Körpergröße und -gewicht auf der dritten Perzentile lag. Die Fistel wurde ligiert. Zwei Jahre nach der Operation befand sich die Körpergröße auf der 40-iger Perzentile und das Gewicht auf der 50-iger Perzentile und entsprach damit genau dem Durchschnitt der Altersgruppe.

5.6.10. Herzinsuffizienz

Die Häufigkeit wird mit 12 % bei LIBERTHSON et al. (67) und 14 % bei OLDHAM et al. (85) und DANIEL et al. (26) angegeben.

Während VERANI et al. (119) den Fall eines zwei Tage alten Kindes mit koronarer Herzfistel in den rechten Ventrikel, das bei ausgeprägter Symptomatik (Ruhedyspnoe, Hepatomegalie, Dilatation des rechten Herzens, Zyanose bei einem Quotienten $Q_p : Q_s$ von 3.3, Durchmesser der Fistelmündung 5 mm) als Einzelfall beschreiben und die Ausbildung von Zeichen einer Herzinsuffizienz im Kindesalter als selten ansehen, sind demgegenüber viele Autoren der Ansicht, daß gerade im Kindesalter (2, 25, 27, 28, 52, 56) und dann erst später wieder ab 40 - 50 Jahren (2, 9, 15, 27, 28, 62, 77, 116) Koronarfisteln zu Herzinsuffizienz führen.

Pneumonie und Herzinsuffizienz sind laut SAKAKIBARA et al. (98) die häufigsten Todesursachen bei Kindern mit Fisteln der Koronararterien.

Pathophysiologisch gesehen greifen mehrere Mechanismen ineinander:

1. Bei entsprechend großen Shuntvolumina kommt es bei Abstrom in die Herzkammern zu Volumenbelastung und folgender Dilatation des Herzens.

2. Dadurch, daß in manchen Fällen ein großer Teil des Koronarflusses über die Fistel abfließt, wird der Peripherie der Sauerstoff entzogen. Auch hierdurch wird die Herzinsuffizienz mitverursacht (119).
3. Abfluß in die Vorhöfe kann diese derart dilatieren, daß es durch den Dehnungsreiz, entsprechend dem Mechanismus bei Mitralstenose, zu Vorhofflimmern und im Gefolge zu absoluter Arrhythmie kommt. Auch das führt zu Herzinsuffizienz (3).

Deutlich höher liegt die Häufigkeit im Vergleich zum Durchschnitt bei Fistelmündungen in den Sinus coronarius.
OGDEN et al. (83) fanden bei einer Zusammenstellung von 32 Fällen bei 17 Patienten Zeichen einer Herzinsuffizienz. Das sind 53 %.
Diese Tatsache ist bereits seit den fünfziger Jahren durch Arbeiten von BECK et al. (10, 11) und BAKST et al. (6, 7) bekannt, die - zunächst experimentell bei Hunden - und später auch therapeutisch Bypassverbindungen zwischen der Aorta und dem Sinus coronarius herstellten und das Ostium im rechten Vorhof einengten bzw. verschlossen, um bei Patienten mit koronarer Herzkrankheit retrograd eine Arterialisation des Kapillarbettes im Myokard zu erreichen. Zwar kam es in der Regel zunächst zu einer Besserung des Beschwerdebildes, doch innerhalb der ersten 6 - 12 postoperativen Monate traten bei vielen Patienten myokardiale Insuffizienzzeichen auf, die zum ersten Male von PAPPAS et al. (86) als Folge der iatrogen gelegten Koronarfistel in den Sinus coronarius gedeutet wurden.

5.6.11. Dyspnoe

Oft ist eine Anstrengungsdyspnoe die einzige Manifestation einer koronarfistelbedingten Herzinsuffizienz (5, 15, 57, 84).
Wie auch bei den anderen Symptomen wird es bei den höheren Altersgruppen zunehmend schwieriger, festzulegen ob dyspnoische Beschwerden auf die Koronarfistel oder den normalen Alterungs-

prozeß zurückzuführen sind. Hier ist nur dann eine Klärung möglich, wenn - wie bei LIBERTHSON et al. (67) - ein 67jähriger Patient mit Dyspnoe postoperativ völlig beschwerdefrei ist.
Sofern bei jungen Patienten überhaupt Symptome vorliegen, wird oft eine Dyspnoe beschrieben (17, 21, 33, 42, 45, 67). In vielen Fällen ist dies über einen längeren Zeitraum von Jahren seit Geburt (33) oder früher Kindheit (45) das einzige zu verzeichnende Symptom.

5.6.12. Herzvergrößerung

Wie bei jedem größeren Shunt kommt es auch bei Koronarfisteln zur Vergrößerung der betroffenen Herzhöhle (3, 42, 64, 78, 121). Oft sind die nachfolgenden Kreislaufabschnitte ebenfalls verändert. So kommt es bei Mündung einer Koronarfistel in den Sinus coronarius oder den rechten Vorhof auch zur Vergrößerung des rechten Ventrikels sowie zu einer auf der Thoraxübersicht erkennbaren Prominenz des Pulmonalissegmentes und Zeichen vermehrter Lungenperfusion (64). Entsprechend führen Fisteln in den linken Vorhof auch zu linksventrikulärer Dilatation und des Aortensinus (3, 42, 55, 57). Diese Veränderungen sind nach Ligatur der Koronarfisteln vollständig rückbildungsfähig (3, 78).

5.6.13. Angina pektoris

LIBERTHSON et al. (67) geben bei 174 aus der Literatur zusammengestellten Fällen von Patienten mit Koronarfisteln die Häufigkeit von 12 % an.
Mit zunehmendem Alter gewinnt die Differentialdiagnose "Koronarsklerose" ebenfalls an Bedeutung. Auch wenn grundsätzlich Myokardinfarkt, Lungeninfarkt oder Entzündungen wie Myokarditis und Perikarditis ätiologisch in Betracht kommen, ist doch bei Patienten mit Koronarfisteln, die über J a h r e hinweg pektanginöse Beschwerden haben, ein peripheres myokardiales Stealphänomen anzunehmen (74, 104, 106) DD: Da Costa Syndrom.

Insbesondere im Kindesalter bleibt eine nachgewiesene Koronarfistel die einzige Ursache für längerdauernde rezidivierende Angina pektoris-Beschwerden, zumal dann, wenn die Beschwerden nach operativer Unterbindung nicht mehr bestehen.
KOOPS et al. (64) berichten von einem zehn Jahre alten Mädchen mit Koronarfistel in den rechten Ventrikel, das bereits vier Jahre lang unter thorakalen Schmerzen litt. Nach Ligatur der Shuntverbindung wurde es beschwerdefrei.
Im EKG sind in der Mehrzahl der Fälle keine pathologischen Veränderungen zu erkennen (33, 80, 104). Bei den eigenen Patienten hatten drei von fünf der Gruppe IV Angina pektoris. Hierbei muß aber auch beachtet werden, daß bei diesen Patienten im Koronarangiogramm deutliche Stenosen zu erkennen waren, so daß die Beschwerden wahrscheinlich nicht nur fistelbedingt waren, sondern auch auf Mangelperfusion als Folge der Gefäßverengungen zurückzuführen sein dürften.

5.6.14. Herzinfarkt

Ob ein Patient symptomlos bleibt, unter Angina pektoris leidet oder als Folge einer Koronarfistel ein Herzinfarkt eintritt, hängt von vielen vorbeschriebenen Faktoren ab : Fisteldurchmesser - Abflußgebiet (bei gegebener Shuntgröße ist der Shuntfluß pro Zeiteinheit bei Mündung in das rechte Herz oder die A.pulmonalis vergleichsweise größer als bei Abfluß in den linken Ventrikel) - Lage (eine proximal gelegene Fistel ist hämodynamisch bedeutsamer als eine weiter distal gelegene) - Ausmaß der Kollateralisation - distal des Abgangs einer Koronarfistel befindliche Gefäßstenosen können die ohnehin reduzierte Perfusion der Peripherie kritisch zusätzlich vermindern.

Obwohl LIBERTHSON et al. (67) Myokardinfarkt als seltene Komplikation bezeichnen, finden sich doch immerhin 4 % der 174 aus der Literatur zusammengestellten Fälle koronarfistelbedingte Infarkte, wobei zu beachten ist, daß keiner der 95 Patienten unter 20 Jahren davon betroffen war. Im Gegensatz dazu hatten 9 % der

Patienten ab 20 Jahren als Folge ihrer Koronarfistel einen Herzinfarkt erlitten.
Demgegenüber befanden sich unter 7 Patienten im Alter von 4 bis 21 Jahren, über die MORGAN et al. (74) berichten, zwei Kinder von 5 und 15 Jahren mit Herzinfarkt nach Koronarfistel.
In ihrer Fallvorstellung eines 23jährigen Patienten ebenfalls mit der gleichen Symptomatik zitieren BISHOP et al. (14) die Arbeit von DANIEL et al. (26), die die Häufigkeit von Myokardinfarkt bei Koronarfistel mit 7 % angeben.

Bei den eigenen Patienten war kein einziger solcher Fall zu verzeichnen.
Umgekehrt entstanden aber kleinkalibrige Koronarfisteln nach Infarkt bei koronarer Herzkrankheit (Gruppe II).

5.6.15. Infektionen der Atemwege und der Lungen
Patienten mit Koronarfisteln sind häufiger von Infektionen des Respirationstraktes betroffen (33, 41, 78, 83, 84, 98).
Nach SAKAKIBARA et al. (98) sind bei Kindern mit Koronarfisteln neben der Herzinsuffizienz Pneumonien die häufigste Todesursache.
Worauf diese erhöhte Anfälligkeit beruht, ist in den Arbeiten über die Fisteln des Koronarsystems ebensowenig beschrieben wie es Angaben über die Häufigkeit gibt. Deshalb werden als Anhalt die Zahlen von fünf Autoren aufgeführt :

NEUFELD et al. (78) : Häufige Infektionen des Respirationstraktes bei 3 von 6 Patienten mit Koronarfisteln
SAKAKIBARA et al. (98) : 5 von 9 Patienten
OGDEN et al. (84) : 3 von 10 Patienten
EIE et al. (33) : 2 von 7 Patienten
OGDEN et al. (83) : 3 von 7 Patienten

5.6.16 Endokarditis lenta

Nicht selten wird bei Koronarfisteln das Auftreten einer Endokarditis lenta beobachtet (33, 42, 55, 64, 67, 75, 78, 83, 98, 104). In den meisten Fällen erfolgt der Befall mit Streptokokkus-viridans-Keimen an Herzklappen, die bereits durch eine rheumatische Entzündung vorgeschädigt sind oder an kongenital mißgebildeten Klappen (31, 101, 123).

Zwar sind die Koronarfisteln oft mit Herz-(klappen-)fehlern vergesellschaftet, doch werden auch viele Fälle von Endokarditis lenta bei Koronarfisteln beschrieben, bei denen keine weiteren kardialen Anomalien oder vorangegangene rheumatische Endokarditiden zu verzeichnen sind (33, 42, 64, 67, 75, 78, 98), so daß eine direkte mechanische Alterierung des Endokards durch den irregulären Blutfluß durch die Fistel zu diskutieren ist.

Die Häufigkeit der Endokarditis lenta bei Koronarfisteln wird unterschiedlich angegeben.

Bei den von LIBERTHSON et al. (67) zusammengestellten 174 Fällen hatten 3 % der Patienten eine Endokarditis lenta mit nur geringem Unterschied zwischen den beiden Altersklassen jünger als 20 Jahre und 20 Jahre und älter.

Im Hinblick auf Arbeiten anderer Autoren (33, 83, 104) scheint die Erkrankungshäufigkeit eher bei den von McNAMARA et al. (75) bezifferten 10 % zu liegen, die sich auf eine Patientenzahl von 172 bezieht.

Wie schon bei der Myokardinsuffizienz so liegt bei Fisteln, die in den Sinus coronarius oder das koronarvenöse System münden, die Wahrscheinlichkeit an einer Endokarditis zu erkranken mit 12.5 % höher als beim Abfluß in die Herzhöhlen.

Sofern in diesem Kapitel "Symptomatik" bei den einzelnen Symptomen oder Krankheitsbildern Bezug genommen wurde auf das eigene Patientengut, so betrifft dies nur die Patienten der Gruppe IV. Bei den anderen Patientengruppen sind die Koronarfisteln erstens viel zu klein dimensioniert, um subjektive oder objektive

Befunde erwarten zu lassen und zweitens erlauben die vorliegenden Grunderkrankungen (Mitralklappenfehler - Myokardinfarkt) nicht, die Koronarfisteln als Verursacher in Anspruch zu nehmen.

5.7. ENTSTEHUNG UND MORPHOLOGIE DER KORONARFISTELN

Der venöse Rückstrom erfolgt im Koronarkreislauf zum überwiegenden Teil über den Sinus coronarius, der seinerseits in der Hauptsache über die V.magna cordis gespeist wird. 96% des venösen Blutes des linken Ventrikels und des Septums fließen unter Vermittlung des Sinus coronarius in den rechten Vorhof ab (12, 43). Daneben bestehen andere Verbindungen, die bei der venösen Drainage innerhalb des Koronarkreislaufes kaum ins Gewicht fallen, dagegen bei der Entstehung vornehmlich der kongenitalen Koronarfisteln eine bedeutsame Rolle spielen.
Statt in die Herzvenen einzumünden können die Kapillaren Anschluß an die Vv. THEBESII gewinnen und auf diese Weise direkt in die Herzhöhlen abfließen. Des weiteren gibt es die sogenannten WEARN´schen arterioluminalen Gefäße, über die geringe Mengen aus den Koronararterien unter Umgehung des Kapillarnetzes ebenfalls direkte Verbindung zu den Herzhöhlen haben (48, 51, 91).

5.7.1. Kongenitale Koronarfisteln

Während der Ontogenese wird das Myokard zunächst vom Kavum her versorgt. Diese erste primitive "Koronar"-zirkulation besteht aus breiten zwischen den Muskelsträngen gelegenen Sinusoiden, die ein ausgedehntes Netzwerk bilden. Vom Endokard her sprossen Endothelzellen in das Myokard ein, so daß die Sinusoide ein mit Endothelzellen ausgekleidetes Hohlraumsystem darstellen. Im weiteren Verlauf gewinnen diese sinusoidalen Hohlräume Anschluß an die vom Epikard her sich entwickelnden Arterien und Venen. Auf diese Weise entstehen einerseits direkte Verbindungen zwischen Arterien und Venen als auch zwischen Arterien und den Herzhöhlen. Mit zunehmendem Wachstum des Myokards kommt es zur Kompression und teilweiser Obliteration der trabekularisierten Zwischenräume. Die weiter epikardial gelegenen Anteile bilden das Kapillarnetz aus, während die an das Endokard angrenzenden Ab-

schnitte weiterhin freie Verbindung zum Kavum behalten und die THEBESI´schen Venen des ausgereiften Herzens bilden. Kommt es zu irgendeinem Zeitpunkt der Embryogenese zu einer Unterbrechung dieser Entwicklung, so bleibt eine breitere Verbindung zwischen Koronararterie und Herzhöhle bestehen. Kongenitale Koronarfisteln sind demnach Kurzschlußverbindungen, die Ausdruck einer gestörten Reduktion primitiver intramyokardialer Sinusoide sind (17, 41, 42, 48, 51, 75, 78, 83, 91).
Anders dagegen entstehen die Koronarfisteln mit Abfluß in die A.pulmonalis. Ihre Entwicklung lassen Ähnlichkeiten mit dem BLAND-WHITE-GARLAND-Syndrom erkennen. Bei normalem Ursprung beider Koronararterien aus der Aorta gehen von der A.pulmonalis zusätzliche Gefäße ab, die schließlich Verbindung mit den normal entwickelten Koronararterien bekommen. Entsprechend dem Druckgradienten Hochdrucksystem (Koronararterie) - Niederdrucksystem (A.pulmonalis) fließt das Blut unter Auslassung der Kapillarstrombahn und der Herzvenen direkt in das Gefäßsystem der Lungen.

5.7.2. Koronarfisteln bei intrakardialen Thromben

Nachdem MARSHALL et al. (70) 1969 zum ersten Mal mit ihrer Arbeit "Tumor Vascularity in left Atrial Myxoma - Demonstrated by Selective Coronary Arteriography" über koronarangiographisch dargestellte Gefäßneubildungen innerhalb eines Vorhoftumors berichtet hatten, folgten 1974 die ersten Artikel von GROLLMANN et al. (49) über einen wandständigen Thrombus im linken Ventrikel und ein Jahr später von STANDEN (111) über eine Patientin mit einem Thrombus im linken Vorhof, bei denen sich in beiden Fällen von der linken Koronararterie ausgehende, kleine Gefäße darstellten, die jeweils im Thrombusgebiet lagen und über die sich das eingespritzte Kontrastmittel in den linken Vorhof bzw. linken Ventrikel entleerte. Weitere Berichte und Zusammenstellungen anderer Autoren folgten (16, 22, 23, 61, 109) - s.a. Kapitel 5.3 "Häufigkeit von Koronarfisteln".

Zuvor hatte bereits FARRER-BROWN (35) am Sektionspräparat sowohl histologisch als auch durch Kontrastmittelinjektion röntgenologisch die vom Endokard ausgehenden und die Thromben als kleinkalibrige Kanälchen in Form eines verzweigten Gangsystems durchdringenden Gefäße dargestellt.
Definitionsgemäß spricht man von Gefäßneubildung beim alleinigen Vorliegen von Gefäßkanälchen innerhalb eines Thrombus (23, 49, 109, 111) oder eines Tumors (70) im Herzen.
Davon unterschieden werden die Koronarfisteln, bei denen außerdem das Kontrastmittel in die betreffende Herzhöhle abströmt (23, 109).
In den Arbeiten mehrerer Autoren (16, 22, 23, 109, 111), die im Bereich einer thrombusbedingten Kontrastmittelaussparung im linken Vorhof resp. linken Ventrikel koronarangiographisch Fistelverbindungen beobachtet hatten, wurden postoperativ - OP-Indikation war zumeist ein Mitralvitium - oder postmortal histologische Untersuchungen vorgenommen. Dabei zeigte sich, daß die Koronarfisteln kleinen mit Endothelzellen ausgekleideten gefäßartigen Kanälchen entsprachen.

MITCHELL et al. (71) und SALYER et al. (99) unterscheiden drei Stadien der Thrombusorganisation:

1. FRÜHSTADIUM eines thrombozyten- und leukozytenreichen Gewebes
2. INTERMEDIÄRSTADIUM gekennzeichnet durch Aussprossen von endothelialisierten Gefäßkanälen und Migration mesenchymaler Zellen vom angrenzenden Endokard aus
3. SPÄTSTADIUM eines an Kollagen- und elastischen Fasern reichen Gewebes, wobei sich letztendlich eine endothelbedeckte fibröse Narbenplatte bildet

Des weiteren haben SALYER et al. (99) Fälle beobachtet, bei denen es zu Penetration von Thrombusmaterial in die THEBESI'schen Venen kam, wodurch diese erweitert wurden und nun auch

angiographisch erkennbare Kontrastmittelmengen durch den Thrombus in das Herz abfließen konnten.

In Anbetracht der unterschiedlichen Entwicklungsstadien während der Organisation wird verständlich, daß Koronarfisteln bei einem Thrombus als eine zeitlich auf das Intermediärstadium beschränkt nachweisbare Erscheinung anzusehen sind (22, 49, 109, 111). Daher sind sie auch nur bei einem Teil der intrakardialen Thromben nachweisbar.
Eine dieser Konzeption zumindest teilweise widersprechende Auffassung vermitteln COLMAN et al. (23). Sie verglichen das Thrombusalter bei Patienten mit Koronarfisteln mit dem der Patienten ohne Fisteln:

Tabelle 21: Alter von Vorhofthromben bei Patienten mit und bei Patienten ohne Koronarfisteln

	Patienten mit Koronarfisteln	ohne Koronarfisteln
Stadium I	4 (21%)	12 (32%)
Stadium II	10 (57%)	13 (36%)
Stadium III	4 (21%)	12 (32%)

Zwar sind bei den Thromben mit Fistelverbindungen mit 57% überproportional viele dem Intermediärstadium zuzuordnen, während sich die anderen zu gleichen Teilen auf alle drei Stadien verteilen. Es bleibt aber eine Diskrepanz zwischen den vorherstehend beschriebenen Ergebnissen, die sich unter Umständen dadurch erklärt, daß verschiedene Anteile eines Thrombus sich zu

einem bestimmten Zeitpunkt in unterschiedlichen Stadien der Organisation befinden können, womit eine eindeutige Zuordnung nicht möglich ist bzw. fehlerhaft wird.
Als Erklärung für das Vorhandensein von multiplen kleinen Fistelverbindungen in den linken Vorhof o h n e nachweisbaren Thrombus führen COLMAN et al. (23) an Hand eines eigenes Falles die Möglichkeit einer bereits erfolgten embolischen Verschleppung des Thrombus an. In dem verbleibenden endothelnahen Restgewebe liegen dann zur Ablösungsstelle hin eröffnete Gefäßneubildungen und das Kontrastmittel kann frei in den Vorhof abfließen.

Entsprechend der normalen Versorgung ist - abgesehen von wenigen Ausnahmen (70, 109) - fast ausschließlich der Ramus circumflexus der linken Koronararterie das Gefäß, von dem die Koronarfisteln bei Vorhofthromben ihren Ursprung nehmen (16, 22, 23, 49, 109, 111).

5.7.3. Koronarfisteln nach Herzinfarkt

Bis zum jetzigen Zeitpunkt gibt es in der Literatur nur einzelne sehr wenige Fallberichte über die Entstehung kleiner Koronarfisteln nach Herzinfarkt, wie sie in der vorliegenden Untersuchung bei den Patienten der Gruppe II gefunden wurden (46, 47, 97). Zusammenstellungen über die Häufigkeit des Auftretens erworbener Fisteln dieses Typs gibt es überhaupt noch nicht.
Während Myokardinfarkte als Komplikation größerer Koronarfisteln mit entsprechendem Shuntvolumen bereits öfter beschrieben worden sind, waren es RYAN und GERTZ (97), die 1977 als erste in ihrem Artikel "Fistula from coronary arteries to left ventricle after myocardial infarction" auf den umgekehrten Zusammenhang der Entstehung kleiner Koronarfisteln nach einem Herzinfarkt hinwiesen.
Bei einem 42-jährigen Patienten, der zwei Jahre zuvor einen inferioren Myokardinfarkt durchgemacht hatte, wurden eine Ventrikulographie und eine Koronarographie vorgenommen. Das infar-

zierte Areal war kontraktilitätsgestört. Des weiteren fanden sich im Bereich der Herzspitze ausgehend sowohl vom Ramus interventricularis anterior als auch von der rechten Koronararterie multiple kleine Gefäße, die die Ventrikelwandung durchzogen und über die das Kontrastmittel in den linken Ventrikel abfloß.

Zwei Jahre später veröffentlichten GOEBEL et al. (46) unter dem Titel "Small coronary artery fistulae" eine Zusammenstellung von insgesamt 15 Patienten, bei denen im Koronarangiogramm kleine Koronarfisteln, wie in den Gruppen II und III beschrieben, festgestellt wurden. Bei vier von ihnen wurden sie als Folge eines Myokardinfarktes beschrieben. Der Abfluß erfolgte in allen Fällen in den linken Ventrikel.

"Koronarfistel nach Herzinfarkt" lautet der erste 1980 erschienene deutschsprachige Fallbericht von GOEBEL und HIRZEL (47), der die Beobachtung kleiner Koronarfisteln als Folge eines Herzinfarktes ein weiteres Mal bestätigt.
Drei Jahre nach einem ausgedehnten anteroseptalen Infarkt war bei einem 58-jährigen Patienten im Ventrikulogramm eine deutliche Hypokinesie im Bereich eines die anterolaterale und die inferiore Wand einschließlich Herzspitze umfassenden Aneurysmas festgestellt worden. Es stellten sich mehrere das Ventrikelseptum perfundierende, kleine Fisteln ausgehend vom Ramus interventricularis posterior der rechten Koronararterie dar, über die das Kontrastmittel in den rechten Ventrikel abströmte.
Ursächlich werden eine Erweiterung bzw. Wiedereröffnung der Vv. THEBESII sowie der WEARN´-schen arterioluminalen und der arteriosinusoidalen Gefäße diskutiert. Auf diesem Wege würde dann vom Kavum her eine Art Ersatzperfusion für das koronariell mangelversorgte Myokard geschaffen. Während der Koronarographie käme es dann zu einer druckbedingten "Strömungsumkehr" mit Kontrastmittelabfluß in den Ventrikel.

Dieses Konzept könnte unterstützt werden durch die gemachten Beobachtungen bei dem Patienten E.I., bei dem 24 Stunden nach Lysetherapie und geringer Besserung der Koronardurchblutung die zuvor erkennbare Fistel nicht mehr zu sehen war (46, 47, 97). Zweitens erscheint es möglich, daß Koronarfisteln durch infarktbedingten Gewebeuntergang entstehen. Das Kontrastmittel würde dann solchermaßen entstandene Mikrohohlräume anfärben (47).

5.8. SPONTANVERSCHLUSS VON KORONARFISTELN

MORGAN et al. (74) veröffentlichten 1972 den ersten Bericht über einen spontanen Verschluß einer Koronarfistel.
Bei einem sonst gesunden 3 1/2-jährigen Jungen war ein kontinuierliches systolisch-diastolisches Herzgeräusch festgestellt worden. Die im Anschluß daran vorgenommene Koronarographie zeigte eine Fistel vom Ramus interventricularis anterior in den rechten Ventrikel. Im Verlauf des folgenden Jahres konnte man bei den Kontrolluntersuchungen ein stetiges Leiserwerden des Herzgeräusches feststellen, bis schließlich auch von drei verschiedenen Untersuchern kein pathologischer Auskultationsbefund mehr erhoben werden konnte.
Einschränkend muß allerdings angemerkt werden, daß dieser Befund nicht noch einmal angiographisch dokumentiert wurde, so daß es ebenso möglich ist, daß sich die Größe der Fistel verändert hat, aber weiterhin noch ein Shunt vorliegt, der zu keinem auffälligen Auskultationsbefund führt.

Unter den Patienten mit Koronarfisteln, die nicht operiert wurden und von JAFFE et al. (57) in einem Zeitraum von 3 1/2 bis 17 Jahren wiederholt untersucht wurden, befand sich ein Patient mit auch angiographisch nachgewiesenem Spontanverschluß der Fistel. 15 Jahre nach der Erstuntersuchung fand man eine proximal des Fistelabgangs aus der Koronararterie gelegene vollständige Okklusion des rechten Koronarlumens und damit auch der Shuntverbindung in den rechten Ventrikel.

Einen unvollständigen Spontanverschluß einer vom linken Hauptstamm ausgehenden Koronarfistel beschreiben SHUBROOKS et al. (106). Ein 14-jähriger Patient hatte ein bereits seit vier Jahren bekanntes lautes systolisch-diastolisches Geräusch über dem ERB'schen Punkt und über der Herzspitze. Sogar ein Schwirren war

tastbar. Angiographisch, aber nicht oxymetrisch, gelang der Nachweis einer Koronarfistel mit Abstrom in das rechte Herz. Neun Monate später war das Herzgeräusch unverändert. Ein Jahr später konnte man keinen auskultatorisch pathologischen Geräuschbefund mehr hören. Daraufhin wurde eine Kontrollkoronarographie vorgenommen, bei der man eine im Vergleich zur Erstuntersuchung erheblich verkleinerte Fistel fand.

Bei 3 der 22 eigenen Patienten lagen weitere Koronarographien zum Vergleich vor.
Bereits einen Tag später war bei einem Lysepatienten der Gruppe II (E.I.) und bei einem anderen der Gruppe III (K.J.) nach 15 Monaten die diagnostizierte Koronarfistel nicht mehr nachweisbar. Im Gegensatz zu den vorstehend beschriebenen Fällen der Literatur handelt es sich bei ihnen um sehr kleine erworbene Koronarfisteln.

Auf Grund des jungen Alters des Patienten, dem Fehlen von Risikofaktoren und dem Fehlen arteriosklerosevердächtiger Wandveränderungen der Koronararterien ohne Fistelabgang, nehmen JAFFE et al. (57) an, daß scherungsbedingte Mehrbelastung der Fisteln zu Endothelläsionen und konsekutiven atheromatösen Auflagerungen führt, womit durch einen an sich pathologischen Prozeß eine Selbstheilungstendenz bei den Koronarfisteln besteht.
Auf den Patienten E.I. treffen diese Vorgänge nicht zu, da der Zeitraum zwischen den betreffenden Koronarographien zu kurz ist. Hier ist eher an die Möglichkeit eines Reverschlusses des kleinen Fistelgangs bei insgesamt gebesserter Koronarzirkulation zu denken.

6. ZUSAMMENFASSUNG

In der Zeit vom 15. Oktober 1979 bis 11. Februar 1982 wurden bei 838 Patienten - 627 Männer und 211 Frauen - 900 Koronarographien vorgenommen.
Bei 22 von ihnen - 11 Männer und 11 Frauen - wurden Fisteln der Koronararterien festgestellt.
Das entspricht einer Häufigkeit von 2,62% aller untersuchten Patienten.

Zur weiteren Interpretation der koronarangiographischen Ergebnisse wurden die klinischen Befunde herangezogen.
Ursache der Fisteln waren bei 7 Patienten Thromben im linken Vorhof und in 8 Fällen traten sie als Folge eines Myokardinfarktes auf. Bei 5 Patienten handelte es sich um kongenitale Koronarfisteln. 6 Patienten hatten nicht klassifizierbare Fisteln.
(Es ist zu beachten, daß bei manchen Patienten mehr als eine Koronarfistel nachweisbar war!)

Anatomisch-morphologische Merkmale sowie die Entstehung, aber auch die Spontanobliteration und die begleitenden Symptome der Koronarfisteln wurden diskutiert.
Es wurden Kriterien zur Unterscheidung von kongenitalen und erworbenen Fisteln aufgezeigt und die Häufigkeit ihres Nachweises mit den Angaben der Literatur verglichen.

7. LITERATURVERZEICHNIS

1. Abrams H.L., D.F. Adams
The coronary arteriogram
New Engl. J. Med. 281 (1969) 1276 - 1285

2. Abrams L.D., D.W. Evans, F.H. Howarth
Coronary artery - right ventricular fistula treated surgically.
Br. Heart. J. 29 (1967) 132 - 145

3. Arani D.T., D.G. Greene, F.J. Klocke
Coronary artery fistulas emptying into left heart chambers.
Am. Heart J. 96(4) (1978) 438 - 443

4. Arnulf G.
L'artériographie méthodique des artères coronaires grâce à l'utilisation de l'acétylcholine. Données expérimentales et cliniques.
Bull. Acad. Natl. Med. 142 (1958) 661 - 673

5. Babb J.D.
Double coronary arteriovenous fistula.
Chest 72(5) (1977) 656 - 657

6. Bakst A.A., A. Adam, H. Goldberg, C.P. Bailey
Arterialization of the coronary sinus in occlusive coronary artery disease III. Coronary flow in dogs with aortico-coronary sinus anastomosis of six months' duration.
J. Thorac. Surg. 29 (1955) 188 - 196

7. Bakst A.A., C.P. Bailey
Arterialization of the coronary sinus in occlusive coronary artery disease IV. Coronary flow in dogs with aortico-coronary sinus anastomosis of twelve months' duration.
J. Thorac. Surg. 31 (1956) 559 - 568

8. Baltaxe H.A., D. Wixson
The incidence of congenital anomalies of the coronary arteries in the adult population.
Radiology 122 (1977) 47 - 52

9. Bayliss J.H., M. Campbell
An unusual cause for a continuous murmur.
Guy's Hosp. Rep. 101 (1952) 174 - 185

10. Beck C.S.
Revascularization of the heart.
Ann. Surg. 128 (1954) 854 - 864

11. Beck C.S., R.S. Hahn, D.S. Leighninger, McAllister
Operation for coronary artery disease
JAMA 147 (1951) 1726 - 1731

12. Bender F.
Cinéangiography of the coronary veins
In : Kaltenbach M., P. Lichtlen
Coronary heart disease - International symposium in Frankfurt, January 1970
Georg Thieme Verlag - Stuttgart (1971) 37 - 40

13. Bertrand M.E.
Coronary arteriography in acute transmural myocardial infarction.
Am. J. Cardiol. 39 (1977) 324

14. Bishop J.O.
Congenital coronary artery fistula with myocardial infarction.
Chest 65(2) (1974) 233 - 234

15. Björk V.O.
Coronary artery fistula
J. Thorac. and Cardiovasc. Surg. 49 (1965) 921 - 930

16. Bochna A.J., R.E. Falicov
Diagnosis of intracardiac thrombi in mitral stenosis and left ventricular dysfunction. - Use of selective coronary arteriography.
Arch. Intern. Med. 140 (1980) 759 - 762

17. Böttcher D.
Angeborene Fistel zwischen Ramus interventrikularis anterior und linkem Ventrikel; ein kasuistischer Beitrag.
Z. Kardiol. 66 (1977) 247 - 250

18. Bravo A.J., D.L. Glancy, S.E. Epstein, A.G. Morrow
Traumatic coronary arteriovenous fistula. A 20 year follow-up with serial hemodynamic and angiographic studies.
Am. J. Cardiol. 27(6) (1971) 673 - 676

19. Brenner J.I., D.G. Thompkins
Contrast echocardiographic findings in an infant with right coronary artery to right ventricular fistula.
Am. J. Roentgenol. 130 (1978) 983 - 985

20. Castenada-Zuniga W.R., K. Amplatz
Coronary artery fistula seen as a mediastinal mass.
Radiology 123 (1977) 568

21. Chetochine F.L., M. Thibert, J.-M. Caula
Fistules coronaires - ventricule droit (à propos de 4 observations.
Cœur Med. Int. 12(4) (1973) 641 - 649

22. Cipriano P.R., D.F. Guthaner
Organized left atrial thrombus demonstrated by coronary angiography.
Am. Heart J. 96(2) (1978) 166 - 169

23. Colman T., J.L.M. de Ubago, A. Figueroa, J.L. Pomar M. Gallo, C. Mortera, A. Pajarón, C.M.G. Durán
Coronary arteriography and atrial thrombosis in mitral valve disease.
Am. J. Cardiol. 47(4) (1980) 973 - 977

24. Conti C.R.
Coronary arteriography
Circulation 55(2) (1977) 227 - 237

25. Cooley D.A., P.R. Ellis
Surgical considerations of coronary arterial fistula
Am. J. Cardiol. 10 (1962) 467 - 474

26. Daniel T.M., T.P. Graham, D.C. Sabiston
Coronary artery - right ventricular fistula with congestive heart failure: Surgical correction in the neonatal period.
Surgery 67 (1970) 985 - 994

27. Davison P.H., B.H. McCracken, D.T.S. McIlveen
Congenital coronary arteriovenous aneurysm.
Br. Heart J. 17 (1955) 569 - 572

28. Dedichen H., L. Skalleberg, C. Chappelen jr.
Congenital coronary artery fistula.
Thorax 21 (1966) 121 - 128

29. Dos Santos R.M., A. Lamas, J.P. Caldas
L'artériographie des membres de l'aorte et de ses branches abdominales.
Bull. et mém. de Soc. nat. de Chir. 55 (1929) 587 - 601

30. Dotter C.T., L.H. Frische
Visualization of the coronary circulation by occlusion aortography: a practical method.
Radiology 71 (1958) 502 - 523

31. Eder M., P. Gedigk
Lehrbuch der allgemeinen Pathologie und der pathologischen Anatomie. 30. Aufl.
Springer - Verlag, Berlin - Heidelberg - New York 1977

32. Effler D.B., W.C. Sheldon, J.J. Turner, L.K. Groves
Coronary arteriovenous fistulas: Diagnosis and surgical management. Report of 15 cases.
Surgery 61 (1) (1967) 41 - 50

33. Eie H., L. Hillestad
Arterio-venous fistulae of the coronary arteries. - A report of six cases.
Scand. J. Thor. Cardiovasc. Surg. 5 (1971) 34 - 38

34. Farinas P.L.
New technique for arteriographic examination of abdominal aorta and its branches.
Am. J. Roentgenol. 46 (1941) 641 - 652

35. Farrer-Brown G.
Normal and diseased vascular pattern of myocardium of human heart.
Br. Heart J. 30 (1968) 537 - 547

36. Forker A.D., J.R. Morgan
Acquired coronary artery fistula from non-penetrating chest injury.
J. Am. Med. Ass. 215(2) (1971) 289 - 291

37. Formanek A., P.H. Nath, C. Zollikofer, J.H. Moller
Selective coronary arteriography in children.
Circulation 61(1) (1980) 84 - 95

38. Forssmann W.
Die Sondierung des rechten Herzens.
Klin. Wschr. 8 (1929) 2085 - 2087

39. Forssmann W.
Über die Kontrastdarstellung der Höhlen des lebenden rechten Herzens und der Lungenschlagader.
Münch. Med. Wschr. 78 (1931) 489 - 492

40. Franciosi R.A., R.M. Gay, P. Ah-Tye
Vascular hamartoma of the heart in a child.
Am. Heart J. 79 (1970) 676 - 682

41. Galioto F.M., M.J. Reitman, A.J. Slovis, I.A. Sarot
Right coronary artery to left ventricle fistula. A case report and discussion.
Am. Heart J. 82(1) (1971) 93 - 97

42. Gasul B.M., R.A. Arcilla, E.H. Fell, J. Lynfield, J.P. Bicoff, L.L. Luan
Congenital coronary arteriovenous fistula. Clinical, phonocardiographic, angiocardiographic and hemodynamic studies in five patients.
Pediatrics (Suppl.) (1960) 531 - 560

43. Gauer O.H., K. Kramer, R. Jung
Physiologie des Menschen Band 3.
Verlag Urban und Schwarzenberg (1972)

44. Gobel F.L., C.F. Anderson, H.A. Baltaxe, K. Amplatz, Y. Wang
Shunts between the coronary and pulmonary arteries with normal origin of the coronary arteries.
Am. J. Cardiol. 25(6) (1970) 655 - 661

45. Goebel N., M.P. Gander
Beitrag zur Kenntnis der Koronarfisteln.
Fortschr. Röntgenstr. 126(3) (1977) 198 - 201

46. Goebel N., M.P. Gander, W. Steinbrunn
Small coronary artery fistulae.
Ann. Radiol. 22(4) (1979) 277 - 279

47. Goebel N., H. Hirzel
Koronarfistel nach Herzinfarkt.
Fortschr. Röntgenstr. 132 (1980) 737 - 738

48. Gomes A.S., D.M. Nicoloff, K. Amplatz
Complete transposition of the great vessels with right and left coronary artery fistulas.
Am. J. Roentgenol. 135 (1980) 607 - 609

49. Grollman J.H., R.B. Hoffman, J.E. Price jr., R.J. O'Reilly J.M. Lilley, N.P. Herman
Abnormal vascularity in left ventricular mural thrombus demonstrated by selective coronary arteriography.
Radiology 113 (1974) 591 - 592

50. Grollman J.H., R.L. Soulen, D. Paglia
Neovascularity demonstrated by coronary arteriography: a sign of left atrial or ventricular thrombus.
Circulation 52 (Suppl. 2) Abstr. (1975) 103

51. Guermonprez J.L., J. Ecoiffier, B. Philippe, Z. Karam J. Tabet, R. Benaim, H. Kaufmann, P. Maurice
Fistules multiples entre une artère coronaire normale et la chambre ventriculaire gauche.
Cœur Med. Int. 12 (4) (1973) 651 - 658

52. Hallman G.L., D.A. Cooley, D.B. Singer
Congenital anomalies of the coronary arteries: Anatomy, pathology and surgical treatment
Surgery 59 (1966) 133 - 144

53. Haschek E., O.T. Lindenthal
Ein Beitrag zur praktischen Verwertung der Photographie nach Röntgen.
Wien. Klin. Wschr. 9 (1896) 63 - 69

54. Herschman A., N. Natarajan, K. Reddy
Multiple fistulas between the coronary arteries and the left ventricle.
Radiology 122 (1977) 302

55. Hipona F.A.
Congenital coronary arterial fistula to a persistent vena cava superior.
Am. J. Roentgenol. 97(2) (1966) 355 - 358

56. Honey M.
Coronary arterial fistula
Br. Heart J. 26 (1964) 719 - 722

57. Jaffe R.B., D.L. Glancy, S.E. Epstein, B.G. Brown, A.G. Morrow
Coronary arterial - right heart fistulae
Long-term observations in seven patients.
Circulation 47 (1973) 133 - 143

58. Judkins M.P.
Selective coronary arteriography: A percutaneous transfemoral technique.
Radiology 89 (1967) 815 - 824

59. Kaltenbach M., F. Spahn
Koronarographische Nomenklatur und Typologie der Koronararterien des Menschen.
Z. Kardiol. 64 (1975) 193 - 202

60. Kaltenbach M.
Vom Belastungs-EKG zur Koronarangiographie.
Springer-Verlag (1980)

61. King S.P., Schoonmaker F.W.
Coronary artery to left atrial fistula in association with severe atherosclerosis and mitral stenosis: Report of surgical repair.
Chest 67(3) (1975) 361 - 362

62. Kitiyakara K., B. Jumbala, K. Sukrojana
Congenital fistula between a coronary artery and the right atrium.
Acta chir. Scand. 129 (1965) 663 - 668

63. Koller H., H. Prager, H. Sterz, O. Haiderer
Ungewöhnliche Ursache einer arteriovenösen Koronarfistel.
Z. Kardiol. 69 (1980) 360 - 363

64. Koops B., R.E. Kerber, L.Wexler, R.A. Greene
Congenital coronary artery anomalies. Experience at Stanford University Hospital (1963 - 1971).
JAMA 226 (1973) 1425 - 1429

65. Lebowitz W.B., W. Lucia
Complications of selective percutaneous transfemoral coronary arteriography.
Radiology 116 (1975) 545 - 547

66. Levin D.C., K.E. Fellows, H.L. Abrams
Hemodynamically significant primary anomalies of the coronary arteries. Angiographic aspects.
Circulation 58 (1978) 25 - 34

67. Liberthson R.R., K. Sagar, J.P. Berkoben, R.M. Weintraub, F.H. Levine
Congenital coronary arteriovenous fistula. Report of 13 patients, review of the literature and delineation of management.
Circulation 59 (1979) 849 - 854

68. Lichtlen P.
Beiträge zur Kardiologie - Koronarangiographie
Dr. D. Straube - Verlag, Erlangen (1979)

69. Macchi R.J., R.A. Fabregas, H.O. Chianelli, J.C. Bussolini Bourdet, O.L. Lhez, R. Stagnaro
Anomalous communication of the left coronary artery with a peripherial branch of the right pulmonary artery.
Chest 69(4) (1976) 565 - 568

70. Marshall jr. W.H., R.M. Steiner, L. Wexler
"Tumor vascularity" in left atrial myxoma demonstrated by selective coronary arteriography.
Radiology 93 (1969) 815 - 816

71. Mitchell J.R.A., C.J. Schwartz
Arterial disease
Oxford, Blackwell Scientific Publications (1965) 151 - 154

72. Moniz E., L. de Carvalho, A. Lima
Angiopneumographie
Presse Med. 39 (1931) 996 - 998

73. Morettin L.B.
Coronary arteriography - uncommon observations.
Radiologic Clinics of North America 16(2) (1976) 189 - 208

74. Morgan J.R., A.D. Forker, M.J. O'Sullivan, R.G. Fosburg
Coronary arterial fistulas. Seven cases with unusual features.
Am. J. Cardiol. 30 (1972) 432 - 436

75. McNamara J.J., R.E. Gross
Congenital coronary artery fistula.
Surgery 65(1) (1969) 59 - 69

76. de Nef J.J.E., P.J. Varghese, G. Losekoot
Congenital coronary artery fistula. Analysis of 17 cases.
Br. Heart J. 33 (1971) 857 - 862

77. Neil C., P. Mounsey
Auscultation in patent ductus arteriosus: With a description of two fistulae simulating patent ductus.
Br. Heart J. 20 (1958) 61 - 75

78. Neufeld H.N., R.G. Lester, P. Adams jr., R.C. Anderson, C.W. Lillehei, J.E. Edwards
Congenital communication of a coronary artery with a cardiac chamber or the pulmonary trunk ("Coronary artery fistula").
Circulation 26 (1961) 171 - 178

79. Nuvoli J.
Arteriografia dell'aorta toracica mediante puntura dell'aorta ascendente o del ventriculo
Policlinico Sez. Med. 43 (1936) 227 - 232

80. Ochs H., M. Thelen, R. Felix, H. Otten, A. Schaede
Koronarfistel zum Sinus coronarius - Hämodynamik, Klinik, Therapie.
Z. Kardiol. 64(3) (1975) 280 - 286

81. Ödmann P.
Percutaneous selective angiography of the main branches of the aorta
Acta Radiol. 45 (1956) 1 - 14

82. Ogden J.A.
Congenital anomalies of the coronary arteries.
Am. J. Cardiol. 25 (1970) 474 - 479

83. Ogden J.A., H.C. Stansel jr.
Coronary arterial fistulas terminating in the coronary venous system
J. Thorac. Cardiovasc. Surgery 63(2) (1972) 172 - 182

84. Ogden J.A., H.C. Stansel jr.
The anatomic variability of coronary arterial fistulae termination in the right and left atria.
Chest 65(1) (1974) 76 - 81

85. Oldham H.N., P.A. Ebert, W.G. Young
Surgical management of congenital coronary artery fistula.
Ann. Thorac. Surg. 12 (1971) 503 - 513

86. Pappas E.G., W. Likoff
High output failure following arterialization of the coronary sinus.
Am. Heart J. 54 (1957) 588 - 591

87. Phillips P.A., A.J. Libanoff
Arteriovenous communication associated with obstructive arteriosclerotic coronary artery disease and myocardial infarction.
Chest 65(1) (1974) 106 - 108

88. Probst P., O. Pachinger
"Kontrastmittelextravasate" in der Koronarangiographie. Demonstration von zwei seltenen Fällen.
Wien. Klin. Wschr. 89(3) (1977) 81 - 83

89. Radner S.
An attempt at the roentgenologic visualization of the coronary blood vessels in man.
Acta Radiol. 26 (1945) 497 - 502

90. Radner S.
Thoracal aortography by catheterization from the radial artery. Preliminary report of a new technique.
Acta Radiol. 29 (1948) 178 - 180

91. Reddy K., M. Gupta, R.I. Hamby
Multiple coronary arteriosystemic fistulas.
Am. J. Cardiol. 33 (1974) 304 - 306

92. Reyes L.H., L.K. Mattox, W.H. Gaasch, R. Espada, A.C. Beall
Traumatic coronary artery - right heart fistula. Report of a case and review of the literature.
J. Thorac. Cardiovasc. Surg. 70(1) (1975) 52 - 56

93. Rigaud M., P. Rocha, J. Boschat, J.C. Farcot, J. Bardet, J.P. Bourdarias
Regional left ventricular function assessed by contrast angiography in acute myocardial infarction.
Circulation 60(1) (1979) 130 - 139

94. Röntgen W.C.
Über eine neue Art von Strahlen.
Sitzungsberichte der physikalisch-medicinischen Gesellschaft zu Würzburg 9 (1895) 142 - 145

95. Rose A.G.
Multiple coronary arterioventricular fistulae.
Circulation 58 (1978) 178 - 180

96. Rousthöi P.
Über Angiographie: Vorläufige Mitteilung
Acta Radiol. (Stockh.) 14 (1933) 419 - 423

97. Ryan C., E.W. Gertz
Fistula from coronary arteries to left ventricle after myocardial infarction.
Br. Heart J. 39 (1977) 1147 - 1149

98. Sakakibara S., M. Yokoyama, A. Takao, M. Nogi, H. Gomi
Coronary arteriovenous fistula. Nine operates cases.
Am. Heart J. 72 (1966) 307 - 314

99. Salyer W.R., D.L. Page, G.M. Hutchins
The development of cardiac myxomas and papillary endocardial lesions from mural thrombus.
Am. Heart J. 89 (1975) 4 - 17

100. Schechter D.C.
The classification of coronary artery fistulas.
Am. Heart J. 75(2) (1968) 281 - 282

101. Schölmerich P.
Erworbene Herzklappenfehler und angeborene Herz- und Gefäßmißbildungen.
in Gross - Schölmerich
Lehrbuch der inneren Medizin 5.Aufl.
Schattauer-Verlag (1977) 279 - 320

102. Schulte H.D., K. Falke, B. Kreutzberg, P. Spiller
Verschluß einer linkskoronaro-pulmonal-arteriellen Fistel anläßlich pulmonaler Embolektomie.
Thoraxchirurgie 26 (1978) 418 - 421

103. Searcy R.A., P.D. Stein, G. Ganesan, T.A. Bruce
Arterio-atrial shunting in coronary atherosclerosis
Chest 59(4) (1971) 398 - 401

104. Sebening H., L. Henselmann, F. Sebening, W. Klinner
Diagnostik und Therapie der kongenitalen Koronarfisteln.
Verh. Dtsch. Ges. Kreislauff. 36 (1970) 229 - 234

105. Seldinger S.J.
Catheter replacement of the needle in percutaneous arteriography. A new technique.
Acta Radiol. 39 (1953) 368 - 376

106. Shubrooks S.J., C.Z. Naggar
Spontaneous near closure of coronary artery fistula.
Circulation 57 (1978) 197 - 199

107. Sicard J.A., F. Forestier
Injections intravasculaires d'huile iodée sous contrôle radiologique.
C. R. Soc. Biol. (Paris) 88 (1923) 1200 - 1202

108. Sones F.M., E.K. Shirey
Cine coronary arteriography
Mod. Concepts Cardiovasc. Dis. 31 (1962) 735 - 738

109. Soulen R.L., J.H. Grollman, D. Paglia, T. Kreulen
Coronary neovascularity and fistula formation. A sign of mural thrombus.
Circulation 56(4) (1977) 663 - 666

110. Spinola-Franco H., A. Weisel, A.J. Delman
Pulmonary steal-syndrome: An unusual case of coronary bronchial pulmonary artery communication.
Radiology 126 (1978) 25 - 27

111. Standen J.R.
"Tumor vascularity" in left atrial thrombus demonstrated by selective coronary arteriography.
Radiology 116 (1975) 549 - 550

112. Starling M.R., B.M. Groves, D. Frost, R. Toon, K.V. Arom
Aorto-coronary vein fistula. A complication of coronary artery bypass graft surgery.
Chest 79(1) (1981) 64 - 67

113. Steinberg I., G.R. Holswade
Coronary arteriovenous fistula.
Am. J. Roentgenol. 116 (1972) 82 - 90

114. Sulayman R., D.E. Cassels
Myocardial coronary hemangiomatous tumors in children.
Chest 68 (1975) 113 - 115

115. Tänzer V.
Röntgendiagnostik mit jodhaltigen Kontrastmitteln.
Verlag Brüder Hartmann 1. Aufl. (1971)

116. Tsagaris T.J., H.H. Hecht
Coronary artery aneurysma and subacute bacterial endocarditis.
Ann. Int. Med. 57 (1962) 116 - 120

117. Tschirkov. A., P. Satter, U. Manger, H. Vettermann
Koronar-pulmonale Fistel bei Fallottscher Tetralogie mit Pulmonalklappenatresie.
Herz - Kreisl. 9(2) (1977) 67 - 71

118. Upshaw C.B.
Congenital coronary arteriovenous fistula. Report of a case with analysis of 73 reported cases.
Am. Heart J. 63 (1962) 399 - 404

119. Verani M.S., R.M. Lauer
Echocardiographic findings in right coronary arterial-right ventricular fistula. Report of a neonate with fatal congestive heart failure.
Am. J. Cardiol. 35 (1975) 444 - 447

120. Vieweg W.V.R.
Continuous murmur following bypass surgery.
Chest 79(1) (1981) 4 - 5

121. Wheatley D., E.N. Coleman, J.M. Reid
Coronary artery fistula: report of three cases.
Thorax 30 (1975) 535 - 538

122. Williams R.A., P.F. Cohn, P.S. Vokonas, E. Young, M.V. Herman, R. Gorlin
Electrocardiographic, arteriographic and ventriculographic correlations in transmural myocardial infarction.
Am. J. Cardiol. 31 (1973) 595 - 599

123. Zollinger H.U.
Pathologische Anatomie.
Band II - Spezielle Pathologie 3. Aufl.
Georg Thieme Verlag (1971)

124. Zöllner N., S. Häussler, P. Brandlmeier, I. Korfmacher
Kardiologie - Hypertonie
Springer Verlag (1979) 22 - 26

8. LEBENSLAUF

30. 5. 1955	Holger Minck, geboren am in Hannover
April 1962 - April 1966	Besuch der Volksschule Altenbekener Damm in Hannover
April 1966 - Mai 1974	Besuch der Bismarckschule in Hannover und Abschluß mit dem Abitur
Oktober 1974	Immatrikulation zum Medizinstudium an der Freien Universität Berlin
April 1977	Ärztliche Vorprüfung
April 1978	Erster Abschnitt der ärztlichen Prüfung
März 1980	Zweiter Abschnitt der ärztlichen Prüfung
April 1981	Mündlicher und schriftlicher Teil des dritten Abschnitts der ärztlichen Prüfung
November 1981	Approbation
Januar 1982 - Juni 1983	Assistenzarzt in der Abteilung für Röntgendiagnostik im städtischen Behringkrankenhaus Berlin
seit Juli 1983	Assistenzarzt in der Abteilung für Röntgendiagnostik und Strahlentherapie im Krankenhaus Spandau -örtlicher Bereich Lynarstraße- Berlin

Recht herzlich danke ich Frau Dr. med R. Sörensen für ihre freundliche Unterstützung beim Auswerten der Koronarographien und ihren Rat bei im Laufe dieser Arbeit aufgetretenen Problemen.

Papyrus-Druck GmbH Berlin ☎ 3416451
Dissertationen